

ТАКТИКА ВЕДЕНИЯ БЕРЕМЕННОСТИ У МОЛОДОЙ ПАЦИЕНТКИ С НАСЛЕДСТВЕННЫМ СИНДРОМОМ УДЛИНЕННОГО ИНТЕРВАЛА QT И ИМПЛАНТИРОВАННЫМ ИКД

TACTICS OF PRENATAL CARE OF A YOUNG PATIENT WITH INHERITED LONG QT SYNDROME AND IMPLANTED CARDIOVERTER-DEFIBRILLATOR

Татарский Р.Б.
Лебедева В.К.
Любимцева Т.А.
Гуреев С.В.
Лебедев Д.С.
Гарькина С.В.

Tatarsky RB
Lebedeva VK
Lubimtseva TA
Gureev SV
Lebedev DS
Garkina SV

ФГБУ «НМИЦ им. В.А. Алмазова»
Минздрава России

Almazov National Medical
Research Centre

Презентация клинического случая. Представлен клинический пример ведения беременности у молодой пациентки с верифицированным синдромом удлиненного интервала QT 2 типа, имеющей имплантированный кардиовертер-дефибриллятор (ИКД). В ходе беременности у пациентки отмечалась физиологическая синусовая тахикардия, но тем не менее жизнеугрожающие желудочковые нарушения ритма и срабатывания ИКД не регистрировались. На 38-й неделе беременности было выполнено плановое кесарево сечение (по акушерским показаниям) с рождением здорового ребенка. В послеродовом периоде возобновились повторные рецидивы ФЖ, которые купировались адекватными разрядами ИКД. Триггером жизнеугрожающих аритмий являлась залповая желудочковая экстрасистолия, зарегистрированная во время периодов стойкой брадикардии. В настоящий момент количество мотивированных срабатываний ИКД уменьшилось на фоне терапии бета-блокаторами, пациентка остается под тщательным наблюдением специалистов.

Обсуждение. В ряде случаев наблюдается благоприятное течение и даже улучшение клинического и функционального статуса у больных с синдромом удлиненного интервала QT во время беременности. Это может быть обусловлено положительным влиянием нормальных гемодинамических изменений и гиперсимпатикотонии во время беременности, особенно учитывая исходный брадизависимый характер аритмии.

Заключение. Беременность у пациенток с наследственным синдромом удлиненного интервала QT и имплантированными ИКД не всегда является противопоказанием,

Case report. This clinical case illustrates the example of prenatal care of a young woman with verified long QT syndrome (LQTS) type 2 with implanted cardioverter-defibrillator (ICD). In the course of pregnancy she had physiological sinus tachycardia, though the life-threatening ventricular arrhythmias and ICD shocks were not registered. On the 38th week of pregnancy the woman underwent the planned caesarean delivery (due to obstetrics indications) with live child. In the post-partum period she continued to experience recurrent VF episodes terminated after the adequate ICD shocks. Life-threatening arrhythmias were triggered by group PVC registered in the settings of persistent bradycardia. At the moment the number of the adequate ICD shocks reduced supported by beta-blocker therapy, the patient remains on continued standard monitoring.

Discussion. Numerous cases of favourable course and even benefits in clinical and functional status during pregnancy in patients with LQTS are reported. This fact can be conditioned by the positive influence of physiological hemodynamical changes and hypersympathicotonia during pregnancy especially on the bradydependent arrhythmias.

Conclusion. Pregnancy in patients with inherited LQTS and implanted ICDs is not always contraindicated and treatment tactics depends on certain clinical situation. Algorithms of

и тактика зависит от конкретной клинической ситуации. Подходы к медикаментозному лечению и алгоритмы электротерапии ИКД для пациенток с имплантированными устройствами в период беременности корректируются индивидуально.

Ключевые слова: имплантируемый кардиовертер-дефибриллятор, беременность, желудочковая тахикардия, фибрилляция желудочков, наследственные каналопатии.

Конфликт интересов: не заявлен.

pharmacological and shock therapy during pregnancy in women with ICD are corrected individually.

Keywords: implantable cardioverter-defibrillator, pregnancy, ventricular tachycardia, ventricular fibrillation, inherited channelopathies.

Conflict of Interest: nothing to disclose.

ВВЕДЕНИЕ

В настоящее время установлено, что синдром удлиненного интервала QT относится к наследственным первичным аритмическим синдромам, которые представляют собой разнообразную группу генетических расстройств, вызываемых мутациями в генах, кодирующих белки ионных каналов, которые регулируют электрическую функцию сердца [1, 2]. Несмотря на отсутствие явных структурных дефектов сердца, подобные мутации являются фоном для возникновения жизнеугрожающих желудочковых аритмий. Известно, что подобные первичные наследственные аритмические синдромы являются причиной 15–25% от общего числа случаев внезапной сердечной смерти (ВСС) у молодых пациентов без органической патологии сердца [3, 4].

В клинической практике многие вопросы относительно тактики ведения пациентов с синдромом удлиненного интервала QT остаются не до конца решенными. Нередко для предупреждения развития ВСС применяется имплантация кардиовертеров-дефибрилляторов (ИКД), в том числе у пациентов молодого возраста.

Актуальным представляется вопрос о планировании беременности у молодых женщин с наследственными аритмическими синдромами и имплантируемыми ИКД, однако на современном этапе недостаточно данных о возможных рисках и исходах у данной группы пациентов, в связи с чем тактика лечения остается неоднозначной [1, 5–7].

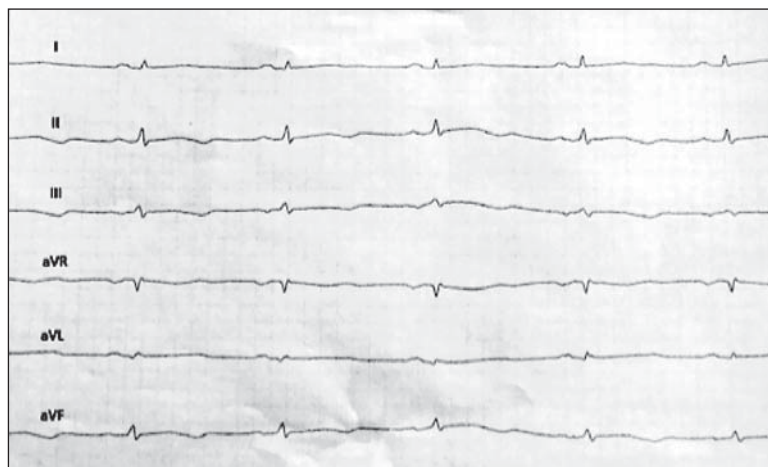


Рисунок 1. Представленная ЭКГ в покое. $QT_c = 586$ мс.

Представленный клинический пример посвящен обсуждению подходов к ведению беременности у молодой пациентки с верифицированным синдромом удлиненного интервала QT, имеющей имплантированный ИКД.

ПРЕЗЕНТАЦИЯ КЛИНИЧЕСКОГО СЛУЧАЯ

Для планового наблюдения обратилась пациентка 26 лет с синдромом удлиненного интервала QT 2 типа (рис. 1) и подтвержденной мутацией гена *KCNH2*. На момент обращения срок беременности составлял 12 недель гестации. Диагноз был верифицирован с детского возраста, когда были впервые выявлены симптомные эпизоды желудочковой тахикардии (ЖТ), сопровождавшиеся синкопальными состояниями.

В 2009 году пациентке впервые была выполнена имплантация однокамерного ИКД (вторичная профилактика на фоне гемодинамически значимых пароксизмов ЖТ), в 2011 и 2014 годах была проведена замена устройства в связи с разрядом батареи. Несмотря на медикаментозную терапию, за время наблюдения с момента имплантации ИКД регистрировались рецидивирующие эпизоды фибрилляции желудочков (ФЖ), которые купировались адекватной электротерапией. По данным анализа записей ИКД, в большинстве случаев ФЖ была инициирована групповой желудочковой экстрасистолой на фоне исходной стойкой брадикардии.

Было известно, что ранее пациентка принимала бета-блокаторы (метопролол) в низких дозах в течение длительного времени, затем была проведена смена терапии на анаприлин в дозе 40 мг в день, но с момента начала беременности пациентка отказалась от приема препаратов. На приеме была повторно проведена оценка статистики ИКД-устройства, в ходе которой было установлено, что с первых недель беременности эпизодов ЖТ/ФЖ и срабатываний ИКД не возникало.

Учитывая относительно удовлетворительное клиническое состояние пациентки, было принято решение о возможности пролонгирования беременности под тщательным наблюдением специалистов. В ходе беременности у пациентки отмечалась физиологическая синусовая тахикардия, но жизнеугрожающих желудочковых нарушений ритма или

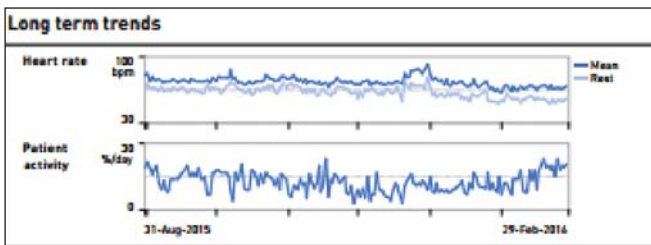


Рисунок 2. Тренд ЧСС и активности пациентки по данным удаленного мониторинга.

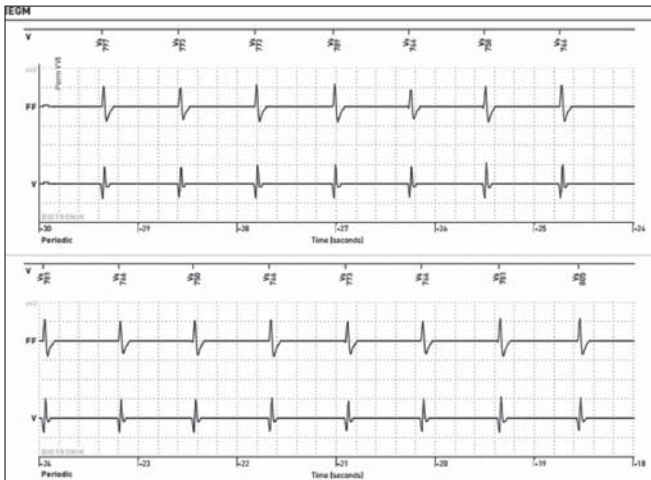


Рисунок 3. Физиологическая синусовая тахикардия во время беременности. Средняя ЧСС 75 ударов в минуту.

срабатываний ИКД не регистрировалось на протяжении всего периода мониторинга (рис. 2, 3).

На 38-й неделе беременности было выполнено плановое кесарево сечение (по акушерским показаниям) с рождением здорового ребенка. К сожалению, спустя две недели после неосложненных родов у пациентки вновь стали возникать эпизоды неустойчивой ЖТ, в ряде случаев трансформирующиеся в ФЖ, которые купировались адекватными разрядами ИКД (рис. 4, 5).

По-прежнему триггером жизнеугрожающих аритмий являлась залповая желудочковая экстрасистолия, зарегистрированная во время периодов стойкой брадикардии. Всего, согласно статистике устройства, в течение первых двух с половиной месяцев после родов было

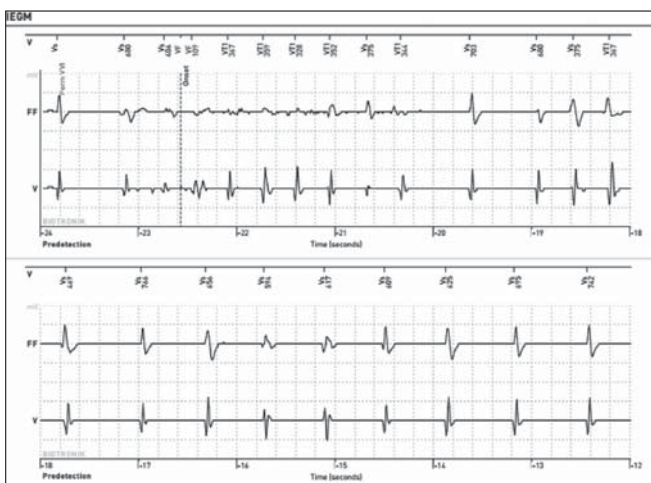

Рисунок 4. Эпизоды неустойчивой ЖТ в послеродовом периоде.

зафиксировано 9 купированных эпизодов ФЖ (рис. 6). В настоящее время количество мотивированных срабатываний ИКД несколько уменьшилось на фоне приема анаприлина 40 мг в сутки, пациентка остается под наблюдением специалистов.

■ ОБСУЖДЕНИЕ

Данный клинический случай иллюстрирует уменьшение риска возникновения сердечно-сосудистых осложнений и угрожающих жизни аритмий у молодой женщины с синдромом удлиненного интервала QT во время беременности. Однако не до конца изучен вопрос, сопровождается ли ранний послеродовой период увеличением частоты неблагоприятных сердечно-сосудистых событий, особенно у женщин с генотипом LQT2 (синдром удлиненного QT 2 типа). Как правило, риск осложнений в период беременности при наличии синдрома удлиненного интервала QT считается высоким, в связи с чем пациенткам обычно не рекомендуется планировать беременность, но доказательная база исследований на данный момент недостаточная [5–8]. В отдельных метаанализах отмечаются более неблагоприятный прогноз и 5-кратное повышение уровня смертности у пациенток с развернутой клинической симптоматикой (обмороками и устойчивой ЖТ) по сравнению с бессимптомным течением заболевания [1, 5]. Кроме того, в одной из работ на основании анализа генотипа 153 пациенток с синдромом удлиненного интервала QT установлено, что беременные женщины с генотипом LQT2 более подвержены возникновению неблагоприятных кардиальных осложнений и имеют более высокий риск ВСС, чем женщины с генотипами LQT1 или LQT3 [9]. Тем не менее, согласно действующим рекомендациям Европейского Общества Кардиологов, которые являются основным регламентирующим документом, при большинстве видов аритмий

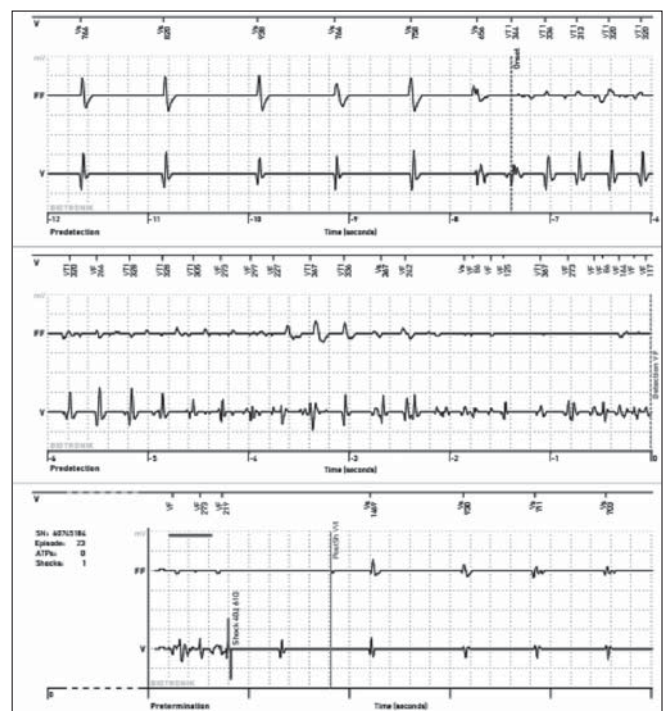


Рисунок 5. Эпизоды ФЖ, купированные электротерапией.




Рисунок 6. Данные статистики ИКД, информация об эпизодах аритмии и срабатываниях устройства.

беременность не противопоказана (класс II ВОЗ), но в то же время мало данных о пациентках с имплантированными устройствами, имеющих серьезные генетически обусловленные нарушения [10, 11].

Представленный клинический пример соотносится с другими описаниями, опубликованными различными авторами, где в ряде случаев наблюдается благоприятное течение и даже улучшение клинического и функционального статуса у больных с синдромом удлиненного интервала QT во время беременности. На наш взгляд, временное устранение жизнеугрожающих нарушений ритма в данном случае может быть обусловлено положительным влиянием нормальных гемодинамических изменений и гиперсимпатикотонии во время беременности, особенно учитывая исходный брадиказисный характер аритмии. Наряду с этим существенное

повышение риска развития неблагоприятных кардиальных событий наблюдается у женщин с врожденным синдромом удлиненного интервала QT в послеродовом периоде (до 40 недель после родов) [12]. Это предположение подтверждается в настоящем клиническом примере и основано на факте возникновения повторных эпизодов ФЖ после родов, на фоне развития брадикардии, особенно в ночное и утреннее время, по данным удаленного мониторинга. Согласно мнению большинства авторов, риск кардиальных осложнений может быть уменьшен с применением бета-блокаторов, однако вопрос в настоящее время изучен недостаточно [13, 14]. Также очень важно, чтобы течение беременности у пациенток с ИКД было благоприятным, без угрозы прерывания, но под тщательным наблюдением врача. При этом специализированные рекомендации по лечению беременных женщин с наследственными аритмиями и имплантированными устройствами отсутствуют.

■ ЗАКЛЮЧЕНИЕ

Беременность у пациенток с наследственным синдромом удлиненного интервала QT и имплантированными ИКД не всегда является противопоказанием, и тактика зависит от конкретной клинической ситуации. Данный вывод основывается на том, что наблюдается положительное влияние физиологической гиперсимпатикотонии и гемодинамических изменений в ходе беременности, приводящее к временному подавлению жизнеугрожающих желудочковых аритмий, особенно если они являются брадиказисными. Подходы к медикаментозному лечению и алгоритмы электротерапии ИКД для пациенток с имплантированными устройствами в период беременности корректируются индивидуально, в то время как удаленное мониторинговое рекомендовано во всех случаях. ■

ЛИТЕРАТУРА / REFERENCES

- 2015 ESC Guidelines for the management of patients with ventricular arrhythmias and the prevention of sudden cardiac death: The Task Force for the Management of Patients with Ventricular Arrhythmias and the Prevention of Sudden Cardiac Death of the European Society of Cardiology (ESC). *European Heart Journal*. 2015;36(41):2793–2867. doi.org/10.1093/eurheartj/ehv316
- Schwartz PJ, Ackerman MJ. The long QT syndrome: a transatlantic clinical approach to diagnosis and therapy. *Eur Heart J*. 2013;34:3109–3116.
- Mullally J, Goldenberg I, Moss AJ et al. Risk of life-threatening cardiac events among patients with long QT syndrome and multiple mutations. *Heart Rhythm*. 2013;10:378–382.
- Risgaard B, Waagstein K, Winkel BG et al. Sudden cardiac death. *JACC Clin Electrophysiol*. 2017;3:473–481.
- Seth R, Moss AJ, McNitt S et al. Long QT syndrome and pregnancy. *J Am Coll Cardiol*. 2007;49(10):1092–8. doi: 10.1016/j.jacc.2006.09.054
- Meregalli PG, Westendorp ICD, Tan HL et al. Pregnancy and the risk of torsades de pointes in congenital long-QT syndrome. *Neu Heart J*. 2008;16(12):422–425.
- Ishibashi K, Aiba T, Kamiya C et al. Arrhythmia risk and β -blocker therapy in pregnant women with long QT syndrome. *Heart*. 2017;103(17):1374–1379. doi: 10.1136/heartjnl-2016-310617
- Schwartz PJ, Spazzolini C, Priori SG et al. Who are the long-QT syndrome patients who receive an implantable cardioverter-defibrillator and what happens to them? Data from the European Long-QT Syndrome Implantable Cardioverter-Defibrillator (LQTS ICD) Registry. *Circulation* 2010;122:1272–1282.
- Earle N, Yeo Han D, Pilbrow A et al. Single nucleotide polymorphisms in arrhythmia genes modify the risk of cardiac events and sudden death in long QT syndrome. *Heart Rhythm* 2014;11:76–82.
- 2018 ESC Guidelines for the management of cardiovascular diseases during pregnancy: The Task Force for the Management of Cardiovascular Diseases during Pregnancy of the European Society of Cardiology (ESC). *European Heart Journal*. 2018;39(34):3165–3241. doi.org/10.1093/eurheartj/ehy340
- Wu J, Naiki N, Ding WG et al. A molecular mechanism for adrenergic-induced long QT syndrome. *J Am Coll Cardiol*. 2013; 63: 819–827.
- Kim JJ, Némec J, Li Q et al. Synchronous systolic subcellular Ca^{2+} -elevations underlie ventricular arrhythmia in drug-induced long QT type 2. *Circ Arrhythm Electrophysiol*. 2015;8:703–712.
- Steinberg C, Padfield GJ, Al-Sabeq B et al. Experience with bisoprolol in long-QT1 and long-QT2 syndrome. *J Interv Card Electrophysiol*. 2016;47(2):163–170. doi: 10.1007/s10840-016-0161-2
- Bennett MT, Gula LJ, Klein GJ et al. Effect of beta-blockers on QT dynamics in the long QT syndrome: measuring the benefit. *Europace*. 2014;16(12):1847–51. doi: 10.1093/europace/euu086

Конфликт интересов: все авторы заявляют об отсутствии потенциального конфликта интересов, требующего раскрытия в данной статье.

СВЕДЕНИЯ ОБ АВТОРАХ

Татарский Р.Б. – д.м.н., сердечно-сосудистый хирург, ведущий научный сотрудник НИО интервенционной аритмологии НМИЦ им. В.А. Алмазова.
E-mail: fmrc@almazovcentre.ru

Лебедева В.К. – д.м.н., кардиолог, старший научный сотрудник НИО интервенционной аритмологии НМИЦ им. В.А. Алмазова.
E-mail: fmrc@almazovcentre.ru

Любимцева Т.А. – к.м.н., кардиолог, старший научный сотрудник НИО интервенционной аритмологии НМИЦ им. В.А. Алмазова.
E-mail: fmrc@almazovcentre.ru

Гуреев С.В. – к.м.н., сердечно-сосудистый хирург, заведующий отделением РХА и ЭКС НМИЦ им. В.А. Алмазова.
E-mail: fmrc@almazovcentre.ru

Лебедев Д.С. – профессор РАН, д.м.н., сердечно-сосудистый хирург, руководитель НИО аритмологии НМИЦ им. В.А. Алмазова.
E-mail: fmrc@almazovcentre.ru

Гарькина С.В. – к.м.н., кардиолог, старший научный сотрудник НИЛ нейромодуляции НМИЦ им. В.А. Алмазова.
E-mail: svetlanagarkina@yahoo.com

INFORMATION ABOUT AUTHORS

Tatarsky RB – PhD, Leading Researcher, Electrophysiology Department, Almazov National Medical Research Centre, St. Petersburg.
E-mail: fmrc@almazovcentre.ru

Lebedeva VK – PhD, Senior Researcher, Electrophysiology Department, Almazov National Medical Research Centre, St. Petersburg.
E-mail: fmrc@almazovcentre.ru

Lyubimtseva TA – PhD, Senior Researcher, Electrophysiology Department, Almazov National Medical Research Centre, St. Petersburg.
E-mail: fmrc@almazovcentre.ru

Gureev SV – PhD, Head of Electrophysiology Clinic, Almazov National Medical Research Centre, St. Petersburg.
E-mail: fmrc@almazovcentre.ru

Lebedev DS – PhD, Professor, Head of Electrophysiology Department, Almazov National Medical Research Centre, St. Petersburg.
E-mail: fmrc@almazovcentre.ru

Garkina SV – PhD, Senior Researcher, Electrophysiology Department, Almazov National Medical Research Centre, St. Petersburg.
E-mail: svetlanagarkina@yahoo.com

Автор для переписки

Гарькина Светлана Витальевна

Адрес: Национальный медицинский исследовательский центр им. В.А. Алмазова
ул. Аккуратова, 2,
Санкт-Петербург, Россия, 197341.
E-mail: svetlanagarkina@yahoo.com
Тел. +79171515337

Corresponding Author

Garkina Svetlana Vitalevna

Address: Almazov National Medical Research Centre,
2 Akkuratova st.,
Saint-Petersburg, Russia, 197341.
E-mail: svetlanagarkina@yahoo.com
Тел. +79171515337