

© А.В. НОВИКОВ, С.Ю. СЕРГУЛАДЗЕ, 2019

© АННАЛЫ АРИТМОЛОГИИ, 2019

УДК 616.12-089.843

DOI: 10.15275/annaritmol.2019.4.5

ИНФЕКЦИОННЫЕ ОСЛОЖНЕНИЯ И ТРИКУСПИДАЛЬНАЯ НЕДОСТАТОЧНОСТЬ ПОСЛЕ ИМПЛАНТАЦИИ УСТРОЙСТВ ДЛЯ ПОСТОЯННОЙ КАРДИОСТИМУЛЯЦИИ

Тип статьи: обзорная статья

А.В. Новиков, С.Ю. Сергуладзе

ФГБУ «Национальный медицинский исследовательский центр сердечно-сосудистой хирургии им. А.Н. Бакулева» (директор – академик РАН и РАМН Л.А. Бокерия) Минздрава России, Рублевское ш., 135, Москва, 121552, Российская Федерация

Новиков Александр Владимирович, мл. науч. сотр., сердечно-сосудистый хирург,

E-mail: av.novikov@bakulev.ru;

Сергуладзе Сергей Юрьевич, доктор мед. наук, ст. науч. сотр., заведующий отделением

Число инфекций, связанных с имплантируемыми сердечными антиаритмическими устройствами, включая кардиостимуляторы, имплантируемые сердечные дефибрилляторы и устройства для сердечной ресинхронизирующей терапии, в России увеличивается и, вероятнее всего, будет расти и дальше, поскольку потребность в таких устройствах также возрастает. Устройства имеют как внутрисосудистые, так и внесосудистые компоненты, и инфекция может затрагивать не только электрокардиостимулятор, электроды, но и различные структуры сердца. Инфекции имплантируемых устройств могут быть опасны для жизни, особенно когда они связаны с эндокардиальной инфекцией. Как инфекция ложа, так и инфекционный эндокардит сложны для диагностики. Поэтому требуется жесткое соблюдение стерильности имплантации, мер дооперационной и ранней послеоперационной профилактики, а также в случае инфицирования точная и быстрая диагностика микроорганизма для своевременного начала лечения осложнений. Однако помимо инфекции имплантация антиаритмических устройств ведет к развитию еще одного достаточно грозного осложнения – трикуспидальной недостаточности. Установка эндокардиальных электродов в полость правого желудочка несет в себе опасность. Поскольку при имплантации желудочкового электрода его проводят через трикуспидальный клапан, возникает риск повреждения структур клапана, что в дальнейшем чревато развитием трикуспидальной недостаточности и формированием правожелудочковой сердечной недостаточности. В мире описано достаточно случаев, свидетельствующих как об отсутствии влияния имплантированных электродов на трикуспидальный клапан, так и о развитии трикуспидальной регургитации в зависимости от расположения электрода, однако единого мнения по этому поводу до сих пор не сформировано. Данная группа пациентов лечится достаточно тяжело. Консервативная терапия направлена на облегчение симптомов основного заболевания. Поэтому приходится прибегать к радикальным способам лечения, удалению эндокардиальных электродов либо интервенционными методами, либо с помощью операций на открытом сердце, которые также сопряжены с достаточно тяжелыми осложнениями. На данный момент довольно актуальным является вопрос поиска новых методов визуализации трикуспидального клапана во время имплантации эндокардиальных электродов. В мире стало появляться все больше работ, в которых сообщается об использовании внутрисердечной ультразвуковой визуализации для точного определения местоположения электрода относительно клапана, а также для оценки функции клапана после имплантации электродов.

Ключевые слова: инфекция; инфекционный эндокардит; трикуспидальный клапан; трикуспидальная регургитация.

INFECTIOUS COMPLICATIONS AND TRICUSPID INSUFFICIENCY AFTER IMPLANTATION OF DEVICES FOR PERMANENT PACING

A.V. Novikov, S.Yu. Serguladze

Bakoulev National Medical Research Center for Cardiovascular Surgery, Rublevskoe shosse, 135, Moscow, 121552, Russian Federation

Aleksandr V. Novikov, Junior Researcher, Cardiovascular Surgeon,
E-mail: av.novikov@bakulev.ru;
Sergey Yu. Serguladze, Dr. Med. Sc., Senior Researcher, Head of Department

The number of infections associated with implantable cardiac antiarrhythmic devices, including pacemakers, implantable cardiac defibrillators and devices for cardiac resynchronization therapy, is increasing in Russia and most likely will continue to grow, as the demand for such devices also increases. Devices have both intravascular and extravascular components, and infection can affect not only pacemaker, electrodes, but various heart structures. Infections of implantable devices can be life threatening, especially when they are associated with endocardial infection. Both bed infections and infectious endocarditis are difficult to diagnose. Therefore, strict adherence to sterile implantation, preoperative and early postoperative prophylaxis is required, as well as in the case of infection, an accurate and quick diagnosis of the microorganism for the timely treatment of complications. However, in addition to infection, the implantation of antiarrhythmic devices leads to the development of yet another formidable complication – tricuspid insufficiency. Implantation of endocardial electrodes into the cavity of the right ventricle is dangerous. Since the ventricular electrode is placed through the tricuspid valve, there is a risk of damage to the valve structures, which is further fraught with the development of tricuspid insufficiency, and the formation of right ventricular heart failure. There are enough cases in the world that describe both the absence of the effect of implanted electrodes on the tricuspid valve and the development of tricuspid regurgitation depending on the location of the electrode; no consensus has yet been formed on this issue. The treatment of this group of patients is quite heavy. Conservative therapy is aimed at alleviating the symptoms of the underlying disease. Therefore, it is necessary to resort to radical methods of treatment, removal of endocardial electrodes either by interventional methods or open heart surgery, which are also associated with fairly serious complications. At the moment, the issue of searching for new methods of tricuspid valve visualization during the implantation of endocardial electrodes is quite relevant. In the world, more and more works began to appear that report about the use of intracardiac ultrasound imaging, to accurately determine the location of the electrode relative to the valve, as well as to evaluate the function of the valve after implantation of the electrodes.

Keywords: infection; infective endocarditis; tricuspid valve; tricuspid regurgitation.

Введение

Имплантация систем для постоянной электрокардиостимуляции вошла в клинику как рутинная процедура с 1960 г. [1]. С того же момента число имплантаций электрокардиостимуляторов (ЭКС) начало сильно увеличиваться. Как следствие, также стало расти количество осложнений, таких как инфекция и трикуспидальная регургитация (ТР), после внедрения ЭКС. Ожидалось, что повышение частоты осложнений будет прямо пропорционально росту числа имплантаций, однако, согласно оценкам ряда исследователей, данная цифра намного выше [2].

Среди всех осложнений инфекция имеет особое клиническое значение. Наиболее тяжелой формой осложнения является инфекционный эндокардит (ИЭ) всей системы эндокардиальных электродов и ЭКС. Это редкое мультисистемное заболевание, возникающее в результате инфекционного заражения имплантированного устройства и имеющее тяжелые последствия [3]. Распространенность инфекций, связанных с имплантатом, в настоящее время колеблется от 0,5% до 7%, а показатели смертности достигают 35% [4].

Цель данной статьи – обзор данных по основным осложнениям, таким как ИЭ и ТР, воз-

никающим после имплантации устройств, определение причин их возникновения, методов диагностики и лечения.

Инфекционный эндокардит

Первое описание клинической картины заболевания, которое получило название подострого септического эндокардита, было предложено W. Osler еще в 1885 г. [5]. В своих лекциях ученый дал классификацию форм эндокардита: простая и злокачественная. Простая форма, как правило, соотносится с подострым ИЭ, обычно имеет незначительные симптомы и плохо диагностируется. Злокачественная форма характеризуется острым началом, молниеносным течением и соотносится с острым ИЭ. В настоящее время имеются руководства международных специализированных обществ, которые дают четкие рекомендации по диагностике и лечению инфекций имплантируемых устройств. Тем не менее, по опыту многих врачей, поздняя постановка диагноза случается и в специализированных клиниках из-за разнообразия клинической картины [4]. Достаточно долгое время стоял вопрос о том, считать септический эндокардит особой формой ревматизма или самостоятельным заболеванием. Однако в 1948 г. благодаря заслугам Б.А. Черногубова септический эндокардит был

выделен в отдельную нозологическую единицу. В наши дни связь эндокардита и ревматизма носит лишь исторический характер [6].

Ранее сообщалось, что существенное повышение риска инфицирования происходит при проведении повторных процедур по замене ЭКС [7]. Согласно исследованию R.E. Kirkfeldt et al., при повторных вмешательствах риск инфицирования в 2–4 раза выше, чем при первичной имплантации [8]. На первый взгляд это кажется неожиданным, поскольку повторные процедуры включают лишь незначительную хирургическую ревизию и достаточно кратковременны по сравнению с первичными имплантациями. Однако признано, что хирургическая ревизия является важным фактором риска в развитии инфекции имплантированного устройства. Это можно объяснить тем, что ложа, в которых находятся ЭКС, могут быть колонизированы бактериями даже в отсутствие каких-либо признаков инфекции. Поэтому открытие ложа ЭКС во время смены или ревизии может благоприятствовать довольно быстрому образованию микробной биопленки [9].

Рост числа замен устройств, которые требуются пациентам на протяжении всей жизни, сопровождается заметным увеличением показателей инфицирования, особенно у пожилых пациентов (рис. 1) с сопутствующими заболеваниями [10]. Риск заражения после имплантации ЭКС составляет 0,5–1% в первые 6–12 мес и возрастает с увеличением сложности имплантированного устройства [11]. Уровень инфицирования при имплантации кардиовертера-дефибриллятора составляет 1,7% в первые 6 мес и 9,5% через 2 года [12]. Согласно данным D.Z. Uslan et al. [13], которые были получены в результате про-

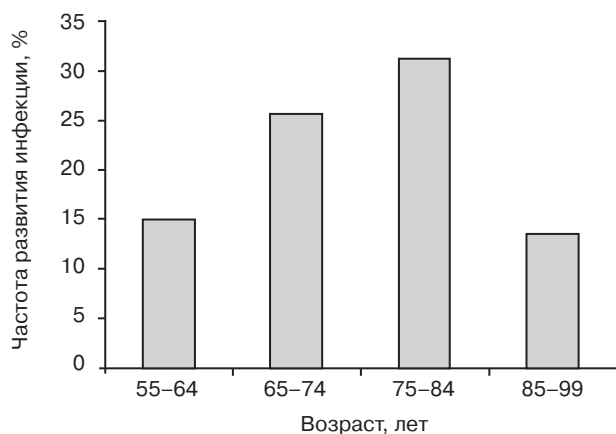


Рис. 1. Частота развития инфекции имплантируемых сердечных устройств для постоянной электрокардиостимуляции в зависимости от возраста пациентов

ведения небольшого ретроспективного исследования, частота осложнений достигает 1,9 случая на 1 тыс. имплантированных устройств в год. В исследовании J.C. Lekkerkerker et al., выполненном с 2000 по 2007 г., хирургические инфекции ложа ЭКС имели место в 192 случаях после первичной имплантации ЭКС (4,82 случая на 1 тыс. ЭКС в год) и в 133 случаях после повторных вмешательств (12,12 на 1 тыс. ЭКС в год). Инфекции, возникшие более чем через 1 год после первичной имплантации, имели место в 153 случаях (1,02 случая на 1 тыс. имплантаций в год) и в 118 случаях после замены ЭКС (3,26 на 1 тыс. имплантаций в год) [7].

В ретроспективном исследовании, которое проводилось с 1993 по 2008 г., было имплантировано более 4,2 млн устройств [14]. Количество инфекций за этот 16-летний период увеличилось на 210%, с 2660 случаев в 1993 г. до 8230 случаев в 2008 г. Кроме того, в результате более частых имплантаций ресинхронизаторов в США в период с 2004 по 2006 г. наблюдался 57% рост числа инфекций, в то время как количество имплантаций увеличилось всего на 12%.

Согласно данным крупнейшего популяционного исследования с участием 46 299 пациентов, которое проводилось с 1 января 1982 г. по 31 декабря 2007 г., было удалено 596 инфицированных систем для постоянной электрокардиостимуляции [11]. Из них после первичной имплантации – 345, что составило 1,82 устройства на 1 тыс. имплантаций в год, и 251 – после замены ЭКС (5,32 на 1 тыс. имплантаций в год). Инфекция была указана в качестве основной причины удаления систем в 462 случаях (77,3%). Хирургическое заражение в течение 1 года после первичной имплантации произошло в 192 случаях (уровень заболеваемости 4,82 случая на 1 тыс. имплантаций в год), после замены системы – в 133 случаях (12,12 на 1 тыс. имплантаций в год). Манифестация инфекции через 1 год после первичной имплантации произошла в 153 случаях (1,02 на 1 тыс. имплантаций в год), после замены – в 118 случаях (3,26 на 1 тыс. имплантаций в год). По результатам этого исследования был сделан вывод, что повторные операции после первичной имплантации ЭКС были связаны с повышением риска инфицирования всей системы для электрокардиостимуляции, поэтому большинство случаев заражения происходило после процедуры замены ЭКС.

L.D. Chua et al. в исследовании, проводившемся с 1 января 1995 г. по 31 августа 1998 г., на-

блюдали 123 пациента. Они разделили инфекции, связанные с имплантатом, на три группы: 1-я группа – ранние (31 пациент – 25%, 0–28 сут), 2-я группа – поздние (41 пациент – 33%, 29–364 сут), 3-я группа – отсроченные (51 пациент – 42%, более 365 сут) [15]. В первых двух группах ранние и поздние инфекции развиваются в первые 12 мес после имплантации эндокардиальных электродов, а значит, непосредственно связаны с манипуляцией.

По данным исследования, выполненного J.C. Lekkerkerker et al. [7] с 2000 по 2007 г., промежуток между имплантацией и инфицированием сердечных устройств составлял от 0 до 64 мес. В среднем 21 пациент (28%) имел раннюю инфекцию, 26 (35%) – позднюю и 28 (37%) – отсроченную. Было отмечено, что время от момента имплантации до появления первых признаков инфекции было значительно короче у больных с грамположительными микроорганизмами по сравнению с грамотрицательными: 8 и 18 мес соответственно. Был сделан вывод, что развитие инфекции имело место в 2,2% всех случаев имплантаций устройств, из них в 24% случаев инфекция развивалась более чем через 2 года после процедуры, связанной с устройством.

В ретроспективном исследовании A. Catanich et al. (1994–2004 гг.) было выявлено 39 случаев (1,6%) инфицирования систем для постоянной электрокардиостимуляции [16]. Инфекция электродов была обнаружена в 18 случаях (46%), самого ложа – в 16 (41%), а заражение всей системы – в 5 случаях (13%). Основными микроорганизмами, выявленными у 25 пациентов (64%), были стафилококки (92%), из них золотистый стафилококк составил 65%. Положительные результаты посевов крови были отмечены у 18 больных. Авторы сообщают, что вторая и последующая процедуры, связанные с имплантацией или сменой устройств, несут почти в 5 раз больший риск заражения.

По мнению многих исследователей, в развитии воспалительных процессов в зоне имплантации основную роль играет грамположительная флора с преимущественным преобладанием стафилококков [17].

Еще в прошлом веке было известно, что характер возбудителя изменяется со временем. Ранее преобладающую роль (90% наблюдений) в возникновении септического эндокардита играл негемолитический стрептококк [18]. Однако начиная с 1970-х гг. все чаще возбудителями оказываются более вирулентные микрооргани-

мы – различные виды стафилококков, грамотрицательные бактерии, риккетсии, грибы и другая флора [18]. В связи с тем что стало происходить явное изменение вида возбудителя, а также клинического течения заболевания, септический эндокардит стали называть инфекционным эндокардитом. Еще в 1931 г. данный термин был предложен W.S. Thayer [19], однако распространение он получил только в 1966 г.

По результатам исследований отделяемого из места инфицирования, которые проводились уже в наши дни, стафилококки составляют 58–59%. Бактериологическое исследование K.A. Polyzos et al. установило, что 30% случаев приходится на *St. aureus*, 25% – на *St. coagulase*, 6% – на различные группы микроорганизмов, 5% – на грамотрицательные бактерии [20].

По данным A. Voigh et al., из изолированных форм бактерий наиболее распространенными патогенами являются коагулазоотрицательные стафилококки (42–69%) и золотистый стафилококк (14–29%); однако нередко также могут вызывать инфекцию стрептококки, энтерококки, грамотрицательные бактерии, грибы и анаэробы [14].

По данным клинических рекомендаций 2015 г., на долю коагулазонегативных бактерий приходится 10–68% случаев, золотистого стафилококка – 24–59%, энтерококков – 5–6%, стрептококков – 4–6%, грибов – 0,5–2%.

О.Н. Хабиб и Н.В. Белобородова [21] в своей статье говорят о том, что пусковыми механизмами всех гнойно-воспалительных процессов в местах имплантаций могут быть анаэробные микроорганизмы.

Следует правильно понимать, что развитие микроорганизмов в присутствии инородного тела выражается в образовании гликокаликса – это слой, который появляется на поверхности имплантата, состоящего из экстрацеллюлярного матрикса [17]. По причине образования экстрацеллюлярного матрикса стойкость стафилококков к действию антибактериальных препаратов выше в 20–100 раз [17]. Имеются данные о подавлении иммунитета, в частности гуморального и клеточного, благодаря наличию экстрацеллюлярного матрикса. Все описанные выше механизмы объясняют долгое бессимптомное течение заболевания.

В своей работе P.V. Nery et al. [22] говорят о принципах ведения пациентов и исходах инфекции у больных с имплантированными ЭКС. В ретроспективное исследование, проводившееся с января 1991 г. по декабрь 2003 г., были

включены всего 189 пациентов, средний возраст которых составил 71,2 года. Наиболее распространенными клиническими проявлениями стали инфекция ложа ЭКС в 69% случаев и эндокардит в 23%. Основными возбудителями были коагулазонегативный и золотистый стафилококки – в 42% и 29% случаев соответственно. Продолжительность антибактериальной терапии после удаления устройств зависела от клинической картины и возбудителя (средняя продолжительность терапии при инфекции ложа составила 18 сут, при эндокардите – 28 сут (золотистый стафилококк) и 14 сут (коагулазонегативный стафилококк).

Определенная и весьма значительная роль в классификации ИЭ принадлежит возбудителю инфекции [18]. По данным многих авторов, стрептококковый эндокардит лучше поддается антибиотикотерапии, тогда как эндокардит, вызванный стафилококком, как правило, устойчив к лечению антибиотиками; частота последнего, как указывалось выше, растет и по сегодняшний день [23].

На данный момент все клинические рекомендации фокусируют свое внимание не только на умении справляться с инфекциями, но и на их профилактике.

С момента первого описания ИЭ прошло более 100 лет, поэтому клиническая картина заболевания, а также принципы лечения претерпели существенные изменения. История лечения ИЭ делится на периоды: доантибиотическую эру, когда не было антибактериальных препаратов и смертность достигала 95–100%, и эру антибиотиков, когда стало возможным излечение от инфекции большого количества больных ИЭ, однако это все же не означает выздоровление пациента [18].

Согласно клиническим рекомендациям 2015 г., всем пациентам с ИЭ рекомендуется назначение широкой эмпирической антимикробной терапии, охватывающей как грамположительные, так и грамотрицательные микробы, до тех пор пока не будет выявлен причинный организм. Почти 97% пациентов с инфекцией ложа ЭКС можно вылечить антибактериальными препаратами после экстракции всей системы для постоянной электрокардиостимуляции.

K.G. Tarakji et al. рекомендуют использовать полный курс антибиотиков (в течение 4–6 нед) для лечения инфекции ложа ЭКС и/или ИЭ [24].

Согласно утверждениям J.C. Deharo et al. [25], после удаления как самого устройства, так

и электродов антибактериальные препараты более эффективны в ликвидации инфекции. Выбор подходящего антимикробного средства должен основываться на идентификации микроорганизма и результатах посевов на чувствительность. Учитывая, что стафилококки являются наиболее распространенным микроорганизмами и почти половина из них устойчивы к метициллину, ванкомицин следует использовать как антибиотик первого выбора при назначении эмпирического лечения до выявления микробиологической этиологии. Пациентам с инфекцией, вызванной метициллин-чувствительными штаммами стафилококка, можно назначать цефазолин или нафциллин с прекращением приема ванкомицина.

Несмотря на то что ни в одном из клинических испытаний не сказано о минимальной продолжительности антибиотикотерапии, в целом рекомендуется проводить 2-недельный курс при инфекции ложа. Для пациентов с инфекцией кровотока без вовлечения клапанов – минимум 2 нед парентеральной антимикробной терапии. При осложненной инфекции продолжительность антибактериальной терапии должна быть не менее 4–6 нед.

Два метаанализа показали, что систематическая антибиотикопрофилактика значительно снижает риск серьезного инфекционного осложнения [20]. Это означает, что антибиотики могут предотвращать такие серьезные осложнения, как инфекция ложа, сепсис и кожная эрозия. Значительно снижается риск осложнений при приеме антибиотиков за 1 ч до операции.

Однако на данный момент разрабатываются и используются другие методы: местное орошение ложа антибиотиком (используется комбинация антибиотиков); обработка йодом кожи и раны до момента имплантации различных устройств [26]; саморассасывающиеся конверты (рис. 2), пропитанные антибиотиком, которые окутывают сам ЭКС и внесосудистую часть электродов (рассасываясь, выделяют антибиотик в течение 7 сут) [27–29].

Вопрос о том, какой антибиотик использовать, до сих пор остается нерешенным, но препаратами первого выбора после определения чувствительности микроорганизма остаются β-лактамы (такие как цефазолин), препаратами второго выбора – ванкомицин, клиндамицин и др. [30].

Учитывая совокупность имеющихся данных, можно сделать вывод, что первым и одним из




Рис. 2. Саморассасывающийся конверт, покрытый антибактериальным препаратом, который выделяется в течение 7 сут

самых важных факторов в снижении инфекции как самого ложа ЭКС, так и всей эндокардиальной системы является скрупулезная техника стерильной имплантации антиаритмических устройств, а также мероприятия, направленные на дооперационную и послеоперационную профилактику. Любая инфекция, связанная с ЭКС, должна быть обнаружена на ранней стадии и подвергнута лечению подходящей антибиотикотерапией с необходимой длительностью для предотвращения развития грозных осложнений, в том числе такого как ИЭ.

Трикуспидальная регургитация

Не следует также забывать и о таком грозном осложнении, как ТР, которая может возникать как после имплантации устройств для постоянной электростимуляции, так и в результате инфекционных осложнений и образования вегетаций. Поскольку ежегодно число имплантируемых устройств растет, то все чаще поднимается вопрос развития ТР. Данное осложнение представляет собой серьезную проблему, так как оно непосредственно связано со снижением выживаемости пациентов. ТР легкой и умеренной степеней чаще протекает асимптомно, и обнаружить ее можно только при специальных эхокардиографических исследованиях (обычная чреспищеводная и трехмерная эхокардиография). ТР тяжелой степени обычно имеет травматический характер (возникающий во время имплантации электродов) и приводит к тяжелой застойной правожелудочковой недостаточности [31]. Но не следует забывать, что это осложнение является скорее ятрогенным, следовательно, работа хирургов должна быть направлена на то, чтобы его предотвратить и свести последствия к минимуму [32].

Впервые упоминание о развитии ТР у больных после имплантации эндокардиальных электродов появилось в работе Т.С. Gibson et al. еще в 1980 г. [33]. В дальнейшем публиковались различные исследования о развитии ТР у больных после имплантации ЭКС, чаще всего в виде клинических случаев.

В современной литературе до сих пор нет единого мнения о причинах возникновения, частоте и основных механизмах развития ТР после имплантации ЭКС. Большинство исследований ретроспективны, а серийные исследования для оценки хода развития ТР отсутствуют. Механизмы и тяжесть ТР не могут быть полноценно изучены с помощью двухмерной эхокардиографии.

Чаще всего для диагностики ТР используется обычное двухмерное эхокардиографическое исследование с цветовым доплеровским картированием. Данный метод достаточно чувствителен для обнаружения и определения степени регургитации, но недостаточно точен. Вероятнее всего, для определения локализации электрода и его положения относительно структур правых отделов сердца следует использовать трехмерную эхокардиографию [34]. Она является более точным и полным методом оценки механизма ТР и может обеспечить раннее выявление пациентов, у которых высок риск развития тяжелой степени ТР, вызванной имплантацией ЭКС [31].

Однако следует понимать, что существует ряд причин развития ТР, непосредственно связанных с имплантацией (нарушение смыкания створок трикуспидального клапана (ТК) при соударении с электродом, перфорация и разрыв клапанных структур, электрод-ассоциированный ИЭ, адгезия электрода к створкам ТК), а также причины, которые являются отдельными нозологиями (клапанные пороки сердца, легочная гипертензия, фибрилляция предсердий, дилатация полостей сердца) [35].

Согласно докладу М. Klustein et al., имплантация желудочкового электрода может приводить к развитию ТР, а также усиливать уже имеющуюся ТР на 11–25% [36]. В своем исследовании N. Postaci et al. сравнивали две группы пациентов через 2 года после имплантации ЭКС, опираясь на данные эхокардиографического исследования. В 1-ю группу были включены 32 больных, которым был имплантирован один желудочковый электрод, а 2-ю группу составили 18 пациентов с двумя желудочковыми электродами. Средний возраст больных в обеих группах составил 61 год. В 1-й группе ТР 1 ст.

была обнаружена в 15 (46,9%) случаях, 2 ст. — в 14 (43,7%), 3 ст. — в 3 (9,4%); во 2-й группе — в 2 (11,1%), 6 (33,3%) и 10 (55,6%) случаях соответственно [37].

В 1980 г. T.C. Gibson et al. отметили, что частота ТР возрастает прямо пропорционально количеству имплантируемых устройств [33]. Однако наряду с негативными отзывами в литературе можно встретить и сведения об отсутствии влияния на ТК имплантируемых устройств.

Для исследования Y. Seo et al. были отобраны 87 пациентов, развитие недостаточности ТК оценивалось с помощью цветовой доплер-эхокардиографии. При этом авторы ставили перед собой цель показать, как влияет на развитие недостаточности ТК позиционирование электродов в правом предсердии, между створками и в правом желудочке. Но в результате исследователи сделали вывод, что нет никаких статистически значимых различий в наличии и усилении недостаточности ТК и расположении электродов [38].

T.Y. Huang et al. [39] проводили ранние аутопсии пациентов, в результате которых было выявлено, что электрод формирует со створками и хордальным аппаратом единый конгломерат уже в первые 12 ч, а далее происходит образование фиброзной капсулы вокруг электрода, что может приводить к нарушению функции клапана. А также было показано, что в первые 4–5 сут существует высокий риск образования на электроде тромба, приводящего в дальнейшем к острой трикуспидальной недостаточности.

В мировой литературе также не составилось однозначного мнения по поводу влияния на ТР одного или более правожелудочковых электродов. С. Celiker et al. [40] обследовали 40 пациентов, разделенных на две группы: 1-я группа — 18 больных с двумя электродами, 2-я группа — 22 пациента с одним электродом. Эхокардиографию проводили в 1-й группе через 39 мес, во 2-й — через 80 мес. По результатам исследования, между группами не было никаких существенных различий в отношении диаметров камер сердца, а также функции желудочков или клапанов. Распределение ТР было примерно одинаковым в обеих группах, у большинства больных наблюдалась легкая степень ТР. Был сделан вывод, что никакого негативного влияния на работу клапана электроды не оказывают.

В исследовании N. Postaci et al. [36] также сравнивали две группы больных: 1-я группа — 32 пациента с одним электродом, 2-я группа —

18 больных с двумя электродами. Оценку проводили с точки зрения правожелудочковой гемодинамики. В каждой группе через 2 года после операции было выполнено эхокардиографическое исследование. Никаких существенных различий между группами с точки зрения диаметров правого предсердия и правого желудочка не было. В 1-й группе выявлены 15 (46,9%) случаев ТР 1 ст., 14 (43,7%) — ТР 2 ст. и 3 (9,4%) — ТР 3 ст.; во 2-й группе — 2 (11,1%), 6 (33,3%) и 10 (55,6%) случаев соответственно. Было показано, что ТР оказалась более высокой в группе пациентов с двумя электродами.

J.V. Kim et al. изучили 248 больных, которым были имплантированы кардиовертеры-дефибрилляторы и ЭКС. Исследователи сообщили, что ТР повысилась до значимой в 20% случаев. Также они отметили, что недостаточность ТК чаще встречалась у пациентов, которым был имплантирован кардиовертер-дефибриллятор, а не ЭКС [41]. Данное наблюдение было связано с тем, что правожелудочковый электрод кардиовертера-дефибриллятора имеет большие жесткость и диаметр.

Также существуют исследования, в которых наличие негативного влияния электродов на ТК не доказано. N. Kucukarslan et al. наблюдали за 61 пациентом. Эхокардиографическое исследование было проведено на дооперационном этапе: была выявлена ТР легкой степени у 21 больного (20%), средней степени — у 7 (23%), тяжелой степени — у 2 (7%). После имплантации устройств ТР легкой степени отмечена у 23 (76%) пациентов, средней — у 10 (33%), тяжелой — у 2 (6%). Тяжесть ТР после операции не менялась в течение 6 мес наблюдения. Опираясь на результаты своих исследований, авторы сделали вывод, что развитие или усугубление ТР после имплантации систем для постоянной электрокардиостимуляции в раннем послеоперационном периоде встречается относительно редко [42]. Подобные выводы были сделаны D.E. Morgan et al. после обследования 20 пациентов через 6 мес после имплантации ЭКС. Ими также не было выявлено весомых нарушений в функции ТК.

А.Б. Глумсков и др. обследовали 41 пациента, не имевших других факторов риска развития ТР, кроме наличия правожелудочкового электрода. Авторы сделали вывод, что недостаточность ТК не является распространенным явлением в раннем послеоперационном периоде. Только у 44% больных они обнаружили легкую степень трикуспидальной недостаточности [43].

Достаточно большое количество работ посвящено выбору альтернативного места фиксации электродов, расположению их относительно створок трикуспидального клапана и папиллярных мышц правого желудочка. Учитывая все вышеперечисленные данные, нельзя прийти к однозначному выводу о влиянии правожелудочкового электрода на развитие ТР. Следует тщательнее изучать данную группу пациентов, проводить более точные инструментальные исследования (в том числе чреспищеводную и трехмерную эхокардиографию); необходимо разработать алгоритм обследования больных как на дооперационном, так и на послеоперационном этапе для уменьшения травматизации створок клапана, понимания причин и основных механизмов развития ТР после имплантации устройств для постоянной электрокардиостимуляции, поскольку наличие ТР у пациентов с инфекционным электродным эндокардитом является показанием к операции по удалению всей системы эндокардиальных электродов в условиях искусственного кровообращения.

Конфликт интересов

Конфликт интересов не заявляется.

Библиографический список [References]

- Sandoe J.A., Barlow G., Chambers J.B., Gammage M., Guleri A., Howard P. et al. Guidelines for the diagnosis, prevention and management of implantable cardiac electronic device infection. Report of a joint Working Party project on behalf of the British Society for Antimicrobial Chemotherapy (BSAC, host organization), British Heart Rhythm Society (BHRS), British Cardiovascular Society (BCS), British Heart Valve Society (BHVS) and British Society for Echocardiography (BSE). *J. Antimicrob. Chemother.* 2015; 70 (2): 325–59. DOI: 10.1093/jac/dku383
- Voigt A., Shalaby A., Saba S. Rising rates of cardiac rhythm management device infections in the United States: 1996 through 2003. *J. Am. Coll. Cardiol.* 2006; 48 (3): 590–1. DOI: 10.1016/j.jacc.2006.05.016
- Bergin S.P., Holland T.L., Fowler V.G. Jr., Tong S.Y.C. Bacteremia, sepsis, and infective endocarditis associated with *Staphylococcus aureus*. *Curr. Top. Microbiol. Immunol.* 2017; 409: 263–96. DOI: 10.1007/82_2015_5001
- Kusumoto F.M., Schoenfeld M.H., Wilkoff B.L., Berul C.I., Birgersdotter-Green U.M., Carrillo R. et al. 2017 HRS expert consensus statement on cardiovascular implantable electronic device lead management and extraction. *Heart Rhythm.* 2017; 14 (12): e503–51. DOI: 10.1016/j.hrthm.2017.09.001
- Osler W. The Gulstonian lectures, on malignant endocarditis. *Br. Med. J.* 1885; 1 (1262): 467–70. DOI: 10.1136/bmj.1.1262.467
- Черногубов Б.А. Клиника септического эндокардита. *Терапевтический архив.* 1949; 3: 8–12. [Chernogubov B.A. Clinic of septic endocarditis. *Terapevticheskiy Arkhiv (Therapeutic Archive)*. 1949; 3: 8–12 (in Russ.).]
- Lekkerkerker J.C., van Nieuwkoop C., Trines S.A., van der Bom J.G., Bernards A., van de Velde E.T. et al. Risk factors and time delay associated with cardiac device infections: Leiden device registry. *Heart.* 2009; 95 (9): 715–20. DOI: 10.1136/hrt.2008.151985
- Kirkfeldt R.E., Johansen J.B., Nohr E.A., Jørgensen O.D., Nielsen J.C. Complications after cardiac implantable electronic device implantations: an analysis of a complete, nationwide cohort in Denmark. *Eur. Heart J.* 2014; 35 (18): 1186–94. DOI: 10.1093/eurheartj/ehf511
- Subbiahdoss G., Kuijper R., Grijpma D.W., van der Mei H.C., Busscher H.J. Microbial biofilm growth vs. tissue integration: “the race for the surface” experimentally studied. *Acta Biomater.* 2009; 5 (5): 1399–404. DOI: 10.1016/j.actbio.2008.12.011
- Greenspon A.J., Patel J.D., Lau E., Ochoa J.A., Frisch D.R., Ho R.T. et al. 16-year trends in the infection burden for pacemakers and implantable cardioverter-defibrillators in the United States 1993 to 2008. *J. Am. Coll. Cardiol.* 2011; 58 (10): 1001–6. DOI: 10.1016/j.jacc.2011.04.033
- Johansen J.B., Jørgensen O.D., Møller M., Arnsbo P., Mortensen P.T., Nielsen J.C. Infection after pacemaker implantation: infection rates and risk factors associated with infection in a population-based cohort study of 46299 consecutive patients. *Eur. Heart J.* 2011; 32 (8): 991–8. DOI: 10.1093/eurheartj/ehq497
- Prutkin J.M., Reynolds M.R., Bao H., Curtis J.P., Al-Khatib S.M., Aggarwal S., Uslan D.Z. Rates of and factors associated with infection in 200 909 Medicare implantable cardioverter-defibrillator implants: results from the National Cardiovascular Data Registry. *Circulation.* 2014; 130 (13): 1037–43. DOI: 10.1161/circulationaha.114.009081
- Uslan D.Z., Sohail M.R., St. Sauver J.L., Friedman P.A., Hayes D.L., Stoner S.M. et al. Permanent pacemaker and implantable cardioverter defibrillator infection: a population-based study. *Arch. Intern. Med.* 2007; 167 (7): 669–75. DOI: 10.1001/archinte.167.7.669
- Voigt A., Shalaby A., Saba S. Continued rise in rates of cardiovascular implantable electronic device infections in the United States: temporal trends and causative insights. *Pacing Clin. Electrophysiol.* 2010; 33 (4): 414–9. DOI: 10.1111/j.1540-8159.2009.02569.x
- Chua J.D., Wilkoff B.L., Lee I., Juratli N., Longworth D.L., Gordon S.M. Diagnosis and management of infections involving implantable electrophysiologic cardiac devices. *Ann. Intern. Med.* 2000; 133 (8): 604–8. DOI: 10.7326/0003-4819-133-8-200010170-00011
- Catanchic A., Murdock C.J., Athan E. Pacemaker infections: a 10-year experience. *Heart Lung Circ.* 2007; 16 (6): 434–9. DOI: 10.1016/j.hlc.2007.02.097
- Сажин А.В., Тягунов А.Е., Нечай Т.В., Мурман М.В., Котов К.В. Диагностика и лечение гнойных осложнений в зоне имплантированного электрокардиостимулятора. *Российский медицинский журнал.* 2013; 1: 41–5. [Sajin A.V., Tyagunov A.E., Nechay T.V., Murman M.V., Kotov K.V. The diagnostics and treatment of purulent complications in area of implanted electric cardiostimulator. *Russian Medical Journal.* 2013; 1: 41–5 (in Russ.).]
- Демин А.А., Демин Ал.А. Эволюция затяжного септического эндокардита. *Кардиология.* 1975; 5: 33–9. [Demin A.A., Demin Al.A. The evolution of protracted septic endocarditis. *Kardiologiya.* 1975; 5: 33–9 (in Russ.).]
- Thayer W.S. Bacterial or infective endocarditis. The Gibson lectures for 1930: Lecture I. *Edinb. Med. J.* 1931; 38 (4): 237–65.
- Polyzos K.A., Konstantelias A.A., Falagas W.E. Risk factors for cardiac implantable electronic device infection: a systematic review and meta-analysis. *Europace.* 2015; 17 (5): 767–77. DOI: 10.1093/europace/euv053
- Хабиб О.Н., Белобородова Н.В. Роль анаэробов в патогенезе инфекционного эндокардита. В кн.: Белобородова Н.В. (ред.) Бактериальные инфекции в стационаре:

- поиск новых решений. М.: НЦССХ им. А.Н. Бакулева РАМН; 2005: 37–50.
[Khabib O.N., Beloborodova N.V. The role of anaerobes in the pathogenesis of infectious endocarditis. In: Beloborodova N.V. (Ed.) Bacterial infections in the hospital: finding new solutions. Moscow; 2005: 37–50 (in Russ.).]
22. Nery P.B., Fernandes R., Nair G.M., Sumner G.L., Ribas C.S., Menon S.M. et al. Device-related infection among patients with pacemakers and implantable defibrillators: incidence, risk factors, and consequences. *J. Cardiovasc. Electrophysiol.* 2010; 21 (7): 786–90. DOI: 10.1111/j.1540-8167.2009.01690.x
 23. Cukingnan R.A., Carey J.S., Wittig J.H., Cimochoowski G.E. Early valve replacement in active infective endocarditis. *J. Thorac. Cardiovasc. Surg.* 1983; 85: 163–73.
 24. Tarakji K.G., Chan E.J., Cantillon D.J., Doonan A.L., Hu T., Schmitt S. et al. Cardiac implantable electronic device infections: presentation, management, and patient outcomes. *Heart Rhythm.* 2010; 7 (8): 1043–7. DOI: 10.1016/j.hrthm.2010.05.016
 25. Deharo J.C., Quatre A., Mancini J., Khairy P., Le Dolley Y., Casalta J.P. et al. Long-term outcomes following infection of cardiac implantable electronic devices: a prospective matched cohort study. *Heart.* 2012; 98 (9): 724–31. DOI: 10.1136/heartjnl-2012-301627
 26. Lakkireddy D., Valasareddy S., Ryschon K., Basarkodu K., Rovang K., Mohiuddin S.M. et al. The impact of povidone-iodine pocket irrigation use on pacemaker and defibrillator infections. *Pacing Clin. Electrophysiol.* 2005; 28 (8): 789–94. DOI: 10.1111/j.1540-8159.2005.00173.x
 27. Bloom H.L., Constantin L., Dan D., De Lurgio D.B., El-Chami M., Ganz L.I. et al. Implantation success and infections in cardiovascular implantable electronic device procedures utilizing an antibacterial envelope. *Pacing Clin. Electrophysiol.* 2011; 34 (2): 133–42. DOI: 10.1111/j.1540-8159.2010.02931.x
 28. Kolek M.J., Dresen W.F., Wells Q.S., Ellis C.R. Use of an antibacterial envelope is associate with reduced cardiac implantable electronic device infections in high-risk patients. *Pacing Clin. Electrophysiol.* 2013; 36 (3): 354–61. DOI: 10.1111/pace.12063
 29. Mittal S., Shaw R.E., Michel K., Palecar R., Arshad A., Musat D. et al. Cardiac implantable electronic device infections: incidence, risk factors, and the effect of the AegisRx antibacterial envelope. *Heart Rhythm.* 2014; 11 (4): 595–601. DOI: 10.1016/j.hrthm.2013.12.013
 30. Korantzopoulos P., Sideris S., Dilaveris P., Gatzoulis K., Goudevenos J.A. Infection control in implantation of cardiac implantable electronic devices: current evidence, controversial points, and unresolved issues. *Europace.* 2016; 18 (4): 473–8. DOI: 10.1093/europace/euv260
 31. Al-Mohaisen M.A., Chan K.L. Prevalence and mechanism of tricuspid regurgitation following implantation of endocardial leads for pacemaker or cardioverter-defibrillator. *J. Am. Soc. Echocardiogr.* 2012; 25 (3): 245–52. DOI: 10.1016/j.echo.2011.11.020
 32. Nazmul M.N., Cha Y.M., Lin G., Asirvatham S.J., Powell B.D. Percutaneous pacemaker or implantable cardioverter-defibrillator lead removal in an attempt to improve symptomatic tricuspid regurgitation. *Europace.* 2013; 15 (3): 409–13. DOI: 10.1093/europace/eus342
 33. Gibson T.C., Davidson R.C., DeSilvey D.L. Presumptive tricuspid valve malfunction induced by a pacemaker lead: a case report and review of the literature. *Pacing Clin. Electrophysiol.* 1980; 3 (1): 88–95. DOI: 10.1111/j.1540-8159.1980.tb04307.x
 34. Nucifora G., Badano L.P., Alloca G., Gianfagna P., Proclemer A., Cinello M., Fioretti P.M. Severe tricuspid regurgitation due to entrapment of the anterior leaflet of the valve by a permanent pacemaker lead: role of real time three-dimensional echocardiography. *Echocardiography.* 2007; 24 (6): 649–52. DOI: 10.1111/j.1540-8175.2007.00443.x
 35. Lin G., Nishimura R.A., Connolly H.M., Dearani J.A., Sundt T.M. 3rd, Hayes D.L. Severe symptomatic tricuspid valve regurgitation due to permanent pacemaker or implantable cardioverter-defibrillator leads. *J. Am. Coll. Cardiol.* 2005; 45 (10): 1672–15. DOI: 10.1016/j.jacc.2005.02.037
 36. Klustein M., Balkin J., Butnaru A., Ilan M., Lahad A., Rosenmann D. Tricuspid incompetence following permanent pacemaker implantation. *Pacing Clin. Electrophysiol.* 2009; 32 (Suppl. 1): S135–7. DOI: 10.1111/j.1540-8159.2008.02269.x
 37. Postaci N., Eksi K., Bayata S., Yesil M. Effect of the number of ventricular leads on right ventricular hemodynamics in patients with permanent pacemaker. *Angiology.* 1995; 46 (5): 421–4. DOI: 10.1177/000331979504600509
 38. Seo Y., Ishizu T., Nakajima H., Sekiguchi Y., Watanabe S., Aonuma K. Clinical utility of 3-dimensional echocardiography in the evaluation of tricuspid regurgitation caused by pacemaker leads. *Circ. J.* 2008; 72 (9): 1465–70. DOI: 10.1253/circj.cj-08-0227
 39. Huang T.Y., Baba N. Cardiac pathology of transvenous pacemakers. *Am. Heart J.* 1972; 83 (4): 469–74. DOI: 10.1016/0002-8703(72)90037-3
 40. Celiker C., Küşükoglu M.S., Arat-Ozkan A., Yazicioglu N., Uner S. Right ventricular and tricuspid valve function in patients with two ventricular pacemaker leads. *Jpn. Heart J.* 2004; 45 (1): 103–8. DOI: 10.1536/jhj.45.103
 41. Kim J.B., Spevack D.M., Tunick P.A., Bullinga J.R., Kronzon I., Chinitz L.A., Reynolds H.R. The effect of transvenous pacemaker and implantable cardioverter defibrillator lead placement on tricuspid valve function: an observational study. *J. Am. Soc. Echocardiogr.* 2008; 21 (3): 284–7. DOI: 10.1016/j.echo.2007.05.022
 42. Kucukarslan N., Kirilmaz A., Ulusoy E., Yokusoglu M., Gramatnikovski N., Ozal E., Tatar H. Tricuspid insufficiency does not increase early after permanent implantation of pacemaker leads. *J. Card. Surg.* 2006; 21 (4): 391–4. DOI: 10.1111/j.1540-8191.2006.00251.x
 43. Глумсков А.Б., Дурманов С.С., Базылев В.В. Является ли правожелудочковый электрод кардиостимулятора независимым фактором риска в развитии трикуспидальной регургитации в раннем послеоперационном периоде? Одноцентровое проспективное исследование. *Анналы аритмологии.* 2017; 14 (1): 21–8. DOI: 10.15275/annaritm. 2017.1.3
[Glumskov A.B., Durmanov S.S., Bazilev V.V. Right ventricular pacemaker lead as an independent risk factor in the development of tricuspid regurgitation in the early postoperative period. Single-center prospective study. *Annaly Aritmologii (Annals of Arrhythmology).* 2017; 14 (1): 21–8. DOI: 10.15275/annaritm. 2017.1.3]

Поступила 18.09.2019

Принята к печати 03.10.2019