

Рубрика: кардиостимуляция

© Е.Б. КРОПОТКИН, Э.А. ИВАНИЦКИЙ, 2017

© АННАЛЫ АРИТМОЛОГИИ, 2017

УДК 616.126.4-06:616.12-089.819.843:615.844

DOI: 10.15275/annaritmol.2017.4.5

ТРИКУСПИДАЛЬНАЯ РЕГУРГИТАЦИЯ ПОСЛЕ ИМПЛАНТАЦИИ АНТИАРИТМИЧЕСКИХ УСТРОЙСТВ

Тип статьи: обзорная статья

Е.Б. Кропоткин, Э.А. Иваницкий

ФГБУ «Федеральный центр сердечно-сосудистой хирургии» (главный врач – доктор мед. наук, профессор В.А. Сакович) Минздрава России, ул. Караульная, 45, Красноярск, 660020, Российская Федерация

Кропоткин Евгений Борисович, канд. мед. наук, сердечно-сосудистый хирург, E-mail: kroj@inbox.ru;
Иваницкий Эдуард Алексеевич, доктор мед. наук, заведующий отделением, E-mail: edwiner@yandex.ru

Имплантация антиаритмических устройств является методом выбора в лечении гемодинамически значимых бради- и тахикардий. В последнее время показания для имплантации электрокардиостимуляторов и кардиовертеров-дефибрилляторов существенно расширились. Поэтому ежегодно в мире имплантируется значительное количество антиаритмических устройств. В подавляющем большинстве центров мира процедура имплантации антиаритмических устройств является рутинным интервенционным вмешательством. Суть ее заключается в проведении электродов в правые отделы сердца, их фиксации в полостях правого предсердия и правого желудочка. Проведение желудочкового электрода через трикуспидальный клапан несет в себе риск повреждения структур клапана с последующим развитием трикуспидальной регургитации и формированием сердечной недостаточности. В литературе описаны клинические случаи появления после имплантации антиаритмических устройств выраженной трикуспидальной регургитации, связанной с повреждением структур трикуспидального клапана. Более того, постоянное взаимодействие желудочкового электрода и створок трикуспидального клапана в отдельных случаях может также приводить к развитию трикуспидальной регургитации. Рутинное использование рентгеноскопии во время имплантации электродов в ряде случаев не позволяет исключить повреждение структур клапана желудочковым электродом.

Лечение таких пациентов сопряжено с большими трудностями. Медикаментозная терапия малоэффективна и позволяет в отдельных случаях лишь облегчить симптомы основного заболевания, которое продолжает прогрессировать. Экстракция электродов дает хороший результат в раннем послеоперационном периоде, когда причиной клапанной регургитации является запутывание электрода в хордальном аппарате, перфорация одной из створок клапана и т. п. В случае хронически имплантированного желудочкового электрода и наличия выраженных структурных изменений экстракция электрода уже недостаточно. В таких случаях приходится прибегать к хирургическому лечению. Интервенционные вмешательства и операции на открытом сердце, имеющие своей целью коррекцию клапанной патологии, сопряжены с риском развития серьезных осложнений, включая смерть.

Без соответствующего лечения последствия для пациентов могут быть драматичными. Поэтому поиск альтернативных методов визуализации функции трикуспидального клапана во время имплантации желудочкового электрода, бесспорно, является крайне актуальной проблемой. В последнее время появились работы, в которых описаны имплантации антиаритмических устройств под контролем трансторакальной эхокардиографии. Особого внимания заслуживает внутрисердечная ультразвуковая визуализация, позволяющая достаточно наглядно оценить положение электродов в сердце и одновременно их взаиморасположение с клапанным аппаратом, а также определить функцию трикуспидального клапана до и после имплантации устройства. Одним из перспективных методов визуализации положения электрода относительно структур трикуспидального клапана стала 3D-эхокардиография.

Ключевые слова: трикуспидальный клапан; трикуспидальная регургитация; электрокардиостимуляция; желудочковый электрод.

TRICUSPID VALVE REGURGITATION AFTER ANTIARRHYTHMIC DEVICE IMPLANTATION

E.B. Kropotkin, E.A. Ivanitskiy

Federal Centre for Cardiovascular Surgery, ulitsa Karaul'naya, 45, Krasnoyarsk, 660022, Russian Federation

Kropotkin Evgeniy Borisovich, Cand. Med. Sc., Cardiovascular Surgeon, E-mail: kroj@inbox.ru;
Ivanitskiy Eduard Alekseevich, Dr. Med. Sc., Head of Department, E-mail: edwiner@yandex.ru

Antiarrhythmic device implantation is a method of choice for treatment of hemodynamically unstable tachy- and bradyarrhythmias. Indications for cardiac pacemaker and cardioverter-defibrillation implantation have expanded significantly for the last time. That is why annual device implantation rate is very high. Procedure of device implantation is defined as routine in a vast majority of medical centers in the world. It is aimed to introduce leads into right atrium and ventricle and fix them. Ventricle lead implantation may be associated with the risk of tricuspid valve damage and tricuspid regurgitation formation, which can cause heart failure. Several case reports were described in literature when severe tricuspid valve regurgitation was revealed after device implantation, mainly due to valve damage by ventricle lead. Moreover, constant interaction of ventricle lead with valve leaflets may be the cause of tricuspid valve regurgitation development. Routine use of fluoroscopy for ventricle lead placement during device implantation doesn't exclude the risk of valve damage.

Treatment of such patients is complex. Drug treatment has low effectiveness and helps to only improve symptoms of main disease, which tends to progress. Lead extraction is effective in early postoperative period when lead entrapment or leaflet perforation are the main causes of valve regurgitation. In a case of chronically implanted lead and the presence of tricuspid valve severe structural changes lead extraction is not effective any more. Open heart surgery is the only alternative in such situation. Interventional procedures and open heart surgery aimed to correct valve pathology have potential risk of severe complications and death.

Consequences of severe tricuspid regurgitation in patients without specific treatment may be dramatically poor. So the search for new methods of visualization of tricuspid valve function during device implantation is very relevant. Recently a method of device implantation under transthoracic echo control was described. Intracardiac echocardiography could be a very effective option for ventricle lead placement control and tricuspid valve function assessment before and after device implantation.

One of the most perspective methods of tricuspid valve visualization and ventricle lead position assessment is 3D echocardiography.

Keywords: tricuspid valve; tricuspid regurgitation; cardiac pacing; ventricle lead.

Целью данного исследования стал анализ проблемы трикуспидальной регургитации (ТР) после имплантации антиаритмических устройств на современном этапе.

Трикуспидальная регургитация — это достаточно частая эхокардиографическая (ЭхоКГ) находка, которая встречается в 80–90% случаев в общей популяции [1]. Обычно она является доброкачественной, если не ассоциирована с выраженной легочной гипертензией и/или дисфункцией левого желудочка [2–4]. С патофизиологической точки зрения ТР бывает двух типов: функциональная (ассоциирована с патологией «левого» или «правого» сердца) и структурная (развивается вследствие первичной патологии структур клапана).

Согласно критериям Фремингемского исследования, незначительная ТР диагностируется в том случае, если площадь струи регургитации составляет менее 19% площади правого предсердия, умеренная ТР — при значениях 20–40%, тяжелая — при значениях более 40% [1]. Согласно данной классификации, количество пациентов с умеренной и тяжелой степенью выраженности ТР, например, только в США составляет около 1,6 млн человек [5]. Степень выраженности ТР имеет большое клиническое значение. Так, в исследовании, где проводился анализ эхокардиограмм более чем 5 тыс. больных, J. Nath et al. выявили взаимосвязь между степенью

выраженности ТР и летальностью [6]. Через 1 год в группе пациентов, у которых не было ТР, число выживших составило 91,7%, в группе с незначительной ТР — 90,3%, с умеренно выраженной — 78,9%, с тяжелой — 63,9%. Более высокая летальность по мере прогрессирования ТР наблюдалась независимо от возраста пациентов, показателей фракции выброса левого желудочка, размера нижней полой вены, размера правого желудочка (ПЖ) и его сократительной способности, хотя каждый из указанных факторов в отдельности отягощал течение ТР. Интересно, что даже после исключения из данного исследования пациентов с аномальной морфологией трикуспидального клапана (ТК) и больных после трикуспидальной аннулопластики или протезирования ТК, закономерности в показателях летальности практически не изменялись.

Обычно для диагностики степени выраженности ТР используется трансторакальная 2D-эхокардиография с функцией цветового доплеровского картирования [7]. Данный вид эхокардиографического исследования достаточно чувствителен как для выявления, так и для определения степени выраженности ТР [8]. Но для оценки положения желудочкового электрода относительно структур ТК и их взаимоотношения этого метода визуализации недостаточно. Он позволяет одновременно визуализировать только две створки ТК, причем достаточно

сложно визуализировать заднюю створку. Именно задняя створка ТК наиболее часто травмируется при проведении желудочкового электрода через ТК [9]. Трудности визуализации задней створки обуславливают низкую выявляемость данной патологии. Так, в исследовании G. Lin et al. перфорация створки электродом или ее повреждение на обычной трансторакальной 2D-эхокардиографии были выявлены лишь у 12% пациентов [10]. Для более детальной оценки положения электрода и состояния клапанного аппарата используется трансторакальная 3D-эхокардиография [11].

В ряде исследований была выявлена более частая встречаемость ТР у больных с имплантируемыми антиаритмическими устройствами (ААУ) в сравнении с контрольной группой: 25–29% против 12–13% случаев соответственно [12, 13]. Впервые развитие ТР у пациента после имплантации электрокардиостимулятора было описано Т.С. Gibson et al. в 1980 г. [14]. Позже появилось определенное количество публикаций о появлении выраженной ТР после имплантации ААУ, и чаще всего они были представлены лишь описанием отдельных клинических случаев [15, 16].

Имплантированный желудочковый электрод может не только вызывать развитие ТР у пациента, у которого до этого она выявлена не была, но и усугублять уже существующую ТР в 11–25% случаев [17, 18]. Причем подобные изменения функции клапанного аппарата ПЖ в некоторых случаях могут быть определены только через несколько лет после имплантации ААУ [13]. В то же время существуют работы, в которых ухудшения функции ТК у больных после имплантации ААУ выявлено не было. Например, N. Kucukarslan et al., которые оценивали степень ТР за 3 сут до имплантации ААУ и на следующий день после оперативного вмешательства у 61 пациента, сообщили, что впервые возникшая ТР или усугубление уже существующей сразу после имплантации ААУ было достаточно редким событием, что свидетельствовало об отсутствии значимого влияния желудочкового электрода на функцию ТК [19]. Схожие выводы были сделаны на основании данных, полученных в исследовании D.E. Morgan et al. при анализе ТР у 20 больных через 6 мес после имплантации ААУ, где также не было выявлено значимого изменения функции ТК [20]. Неожиданные результаты были получены D.W. Leibowitz et al. при оценке функции ТК в раннем послеоперационном

периоде после имплантации ААУ [21]. У 6 пациентов из 35 было отмечено уменьшение ТР на 2-й день после имплантации устройства.

Влияние имплантированных электродов на развитие ТР было отчетливо продемонстрировано в исследовании N. Postaci et al., авторы которого сравнивали эхокардиографические параметры пациентов через 2 года после замены ЭКС [22]. В 1-й группе (32 человека) был имплантирован один желудочковый электрод, во 2-й группе (18 человек) во время замены ААУ потребовалась имплантация второго желудочкового электрода. В послеоперационном периоде в 1-й группе ТР I степени была выявлена у 15 (46,9%) больных, II степени – у 14 (43,7%), III степени – у 3 (9,4%). Во 2-й группе ТР I степени отмечена у 2 (11,1%) пациентов, II степени – у 6 (33,3%), III степени – у 10 (55,6%). В противовес этому необходимо отметить работы, в которых не было зарегистрировано значимой разницы в степени ТР у больных с одним или несколькими желудочковыми электродами. Так, С. Celiker et al. сравнивали эхокардиографические параметры пациентов в двух группах: в 1-й группе (18 человек) было имплантировано два желудочковых электрода, во 2-й группе (22 человека) – один [23]. Детальный анализ эхокардиографических параметров осуществлялся через 39 мес после имплантации второго желудочкового электрода в 1-й группе и через 80 мес во 2-й. Статистически значимого различия в размерах полостей сердца, толщине стенок и состоянии клапанной функции между двумя группами выявлено не было, на основании чего было сделано заключение об отсутствии какого-либо негативного влияния второго желудочкового электрода на функции ПЖ и ТК.

При оценке функции ТК через 827 сут после имплантации ААУ в педиатрической практике G. Webster et al. смогли определить клинически не значимое, но статистически достоверное увеличение степени ТР с 1,54 до 1,69 ($p < 0,02$) [24].

Учитывая вышеизложенные данные, нельзя однозначно сказать, оказывает ли желудочковый электрод какое-либо влияние на развитие ТР в послеоперационном периоде. М.А. Al-Mohaisen и К.Л. Chan обратили внимание на значительное количество ограничений в большинстве упомянутых исследований, включая ретроспективный характер, незначительное число пациентов, недостаточное количество предоставленных исходных данных, полученных до имплантации ААУ, отсутствие единой

системы оценки степени регургитации на ТК и значительные различия во временном интервале наблюдения за больными в послеоперационном периоде в разных работах [25]. По мнению авторов, этим обусловлена противоречивость данных, полученных в ходе этих исследований [10, 12, 16, 17–19, 21].

В раннем послеоперационном периоде развитие новой или усугубление уже существующей ТР, чаще всего выраженной, обусловлено грубым нарушением функции ТК в результате повреждения его структур желудочковым электродом. Такая ситуация наблюдается при перфорации электродом одной из створок ТК, чаще всего задней [14], перфорации сухожильных хорд [25], перфорации папиллярных мышц ПЖ [14] или запутывании электрода в структурах ТК [9]. Такая ситуация достаточно редка, поэтому представлена в литературе описанием отдельных клинических случаев.

Формирование ТР после имплантации ААУ в отдаленном послеоперационном периоде может быть обусловлено механизмами, оказывающими менее выраженное влияние на работу ТК, и значимые изменения функции клапана могут быть выявлены только через определенное время. Этим обстоятельством обусловлено отсутствие достоверной разницы в степени ТР между исследуемыми и контрольными группами в работах, оценивающих изменение данного параметра в первые несколько суток после операции.

Уже через 12 ч после успешной имплантации электрода и центрального его позиционирования относительно кольца ТК происходит формирование неоэндокарда на самом электроде, которое начинается с образования наложений фибрина в виде муфты. Наличие самого электрода и фиброзные наложения на нем способствуют развитию изменений в тканях ТК в виде отека, тромбоза уже через 4–5 сут после имплантации ААУ. Повышается адгезивная способность тканей клапана [26]. Образующиеся впоследствии фиброзные изменения в створках ТК способствуют неполному их схлопыванию и появлению у пациента ТР. При более эксцентричном расположении электрода (например, в тесном контакте с кольцом ТК, в области комиссуры между створками) происходят изменения, аналогичные описанным выше. Результатом этого вновь является развитие и прогрессирование ТР. Причем в некоторых работах указана более высокая частота развития несостоятельности клапана при расположении электрода

в комиссуре между задней и септальной створками [16], в других работах такой взаимосвязи выявлено не было [27].

Диссинхрония сокращения миокарда желудочков при их стимуляции из области верхушки ПЖ может стать причиной появления ТР в отдаленном послеоперационном периоде [19]. В исследовании Н.Ф. Tse et al. было установлено, что для того, чтобы произошли значимые структурные изменения в миокарде желудочков, которые способны повлиять на гемодинамику сердца и которые можно было бы выявить с помощью обычной транссторакальной ЭхоКГ, требуется не менее 6 мес хронической стимуляции желудочков [28]. Подобные изменения могут подвергаться обратному ремоделированию при возвращении пациента на собственный ритм [29].

Прямое повреждение структур ТК желудочковым электродом, включая перфорацию створки, хорд и папиллярных мышц, а также запутывание электрода в структурах клапана, может приводить как к возникновению выраженной ТР сразу после имплантации, так и к постепенному ее развитию в отдаленном периоде наблюдения [9, 12–14, 29–31]. Одним из самых необычных механизмов развития ТР в отдаленном послеоперационном периоде, встречающихся в литературе, является случай, описанный А. Loury et al. [15]: выраженная ТР у пациента диагностирована через 17 лет после первичной имплантации ААУ по поводу атриовентрикулярной блокады, через 9 лет после имплантации второго желудочкового электрода и через 1 мес после протезирования аортального клапана. Непосредственно после протезирования аортального клапана на транссторакальной ЭхоКГ регистрировалась умеренная ТР. Согласно гипотезе авторов, перикардотомия во время открытой операции на сердце стала причиной парадоксального сокращения межжелудочковой перегородки, как это уже ранее было описано В. Wranne et al. [32]. Следствием этого стало аномальное движение структур ТК. Перикардальные сращения могли изменить взаимоотношения между клапанным аппаратом и двумя желудочковыми электродами, что в конечном счете привело к развитию выраженной ТР.

Во многих клиниках мира рутинное эхокардиографическое исследование до и после имплантации ААУ осуществляется крайне редко, поэтому выраженная ТР диагностируется чаще всего на основании резкого изменения клинической картины пациента в сторону ее ухудшения

при повторном его обращении в стационар. В первые несколько дней устранить ТР можно обычной реимплантацией желудочкового электрода. Электрод, находящийся в организме 1 год и более, вызывает развитие фиброзной ткани и выраженного адгезивного процесса со структурами ТК, требующего его экстракции [33]. Термин «экстракция электрода» относится к процедуре, которая заключается в удалении электрода, имплантированного более 1 года назад, требует специального инструментария и осуществляется по определенной технологии. Ежегодно во всем мире выполняется около 10–15 тыс. экстракций электродов [34]. Экстракция хронически имплантированных электродов является комплексным, малотравматичным и высокоэффективным методом лечения в крупных и высокоспециализированных центрах, но может сопровождаться фатальными осложнениями [11]. Необходимо отметить, что количество осложнений при данном виде манипуляций из года в год становится меньше и составляет примерно 0,4–1% [33]. Осложнения экстракции электродов включают в себя кровотечение, разрыв или перфорацию магистральных вен или структур сердца, гемоперикард, инфекционные осложнения, повреждение ТК, эмболию легочной артерии и фатальные аритмии. Сама процедура экстракции электродов несет в себе риск нарушения функции ТК и развития или ухудшения ТР [9, 35]. Независимыми предикторами развития ТР после экстракции электродов являются: использование различного оборудования, включая лазерную экстракцию, удаление одновременно двух и более желудочковых электродов и длительность нахождения электрода в организме пациента [36]. Частота встречаемости ТР после экстракции электродов относительно невелика и составляет около 9% [36]. Обычно ТР является незначительной или умеренной, выраженная ТР после удаления желудочковых электродов достаточно редка [37, 38].

Пациентам, у которых сохраняется или развивается выраженная ТР после экстракции электродов, показано протезирование ТК. Так, согласно данным G. Lin et al., временной интервал от момента имплантации ААУ до операции на открытом сердце с целью коррекции выраженной ТР составил примерно 72 мес и у большинства пациентов отмечено значительное улучшение в клиническом статусе после выполненного оперативного вмешательства [10].

В своем исследовании A. Mazine et al. через 10 лет после протезирования ТК в 50% случаев выявили рецидив ТР III степени и выше, в 67% случаев – рецидив ТР II степени и выше. На основании мультивариантного анализа авторы заключили, что наличие желудочкового электрода, имплантированного до протезирования или в течение 30 сут после него, являлось независимым фактором риска развития рецидива ТР [39]. Несмотря на высокую частоту рецидивов ТР, повторные вмешательства достаточно редки (около 6% случаев), поскольку они ассоциированы с внутрибольничной летальностью [40].

Изменение положения желудочкового электрода, наличие которого привело к развитию ТР, одновременно с протезированием ТК не обеспечивало меньшую частоту рецидивов ТР в отдаленном периоде наблюдения в сравнении с пациентами, у которых ААУ были имплантированы в пределах 30 сут после операции на открытом сердце. Так называемое выпутывание желудочкового электрода из структур ТК не приносило должного эффекта, поэтому удаление эндокардиально имплантированных электродов и их замена на эпикардиальные у данной категории больных является абсолютно обоснованной и приоритетной.

В исследовании V. Pfannmueller et al. 5-летняя выживаемость после протезирования ТК у пациентов с имплантированными ААУ составила 45% [41].

Возможным вариантом решения проблемы развития выраженной ТР после имплантации ААУ может быть включение в протокол ведения пациентов трансторакальной ЭхоКГ до и после манипуляции. Данное исследование поможет выявить редкие случаи повреждения ТК желудочковым электродом и развития выраженной ТР сразу после имплантации ААУ. Существуют работы, где данная процедура осуществляется одновременно под трансторакальной ЭхоКГ и рентгеноскопическим контролем [42] или только под контролем внутрисердечной ЭхоКГ без использования рентгеноскопии [43]. Применение ЭхоКГ-контроля во время имплантации может позволить избежать повреждения аппарата ТК при проведении желудочкового электрода в полость ПЖ в виде петли, как показано на рис. 1. Вмешательство с использованием подобной техники, согласно данным K. Rajappan, менее травматично в сравнении с рутинным проведением электрода на прямом или слегка конфигурированном стилете [44].

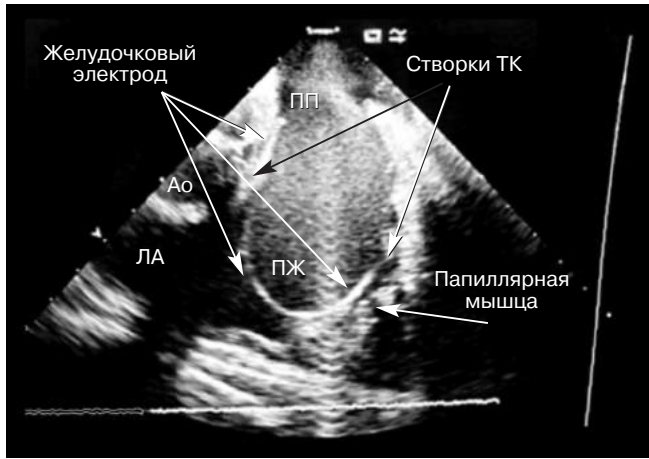

Рис. 1. Внутрисердечная ультразвуковая визуализация. Безопасное проведение желудочкового электрода в виде петли через трикуспидальный клапан.

Ао – аорта; ЛА – легочная артерия; ПП – правое предсердие; ПЖ – правый желудочек; ТК – трикуспидальный клапан

Более того, одновременное применение ультразвуковой визуализации при позиционировании электрода в ПЖ дает возможность в любой момент оценить степень регургитации на ТК и при необходимости изменить положение электрода с целью придания ему более правильного, или гемодинамически выгодного положения (рис. 2).

Целесообразность использования электродов с определенным покрытием для снижения риска развития ТР имеет низкую доказательную базу. Так, в работе G. Lin et al. было установлено,

что у пациентов с ТР, обусловленной наличием желудочкового электрода, в 74% случаев электроды имели силиконовую оболочку и лишь в 26% – полиуретановую, однако в данном исследовании было существенное ограничение в виде малого числа участников [10]. Тем не менее очевидным является тот факт, что покрытые оболочкой электроды вызывают менее выраженный адгезивный процесс в сравнении с непокрытыми шокowymi спиралями электродов имплантируемых кардиовертеров-дефибрилляторов [45].

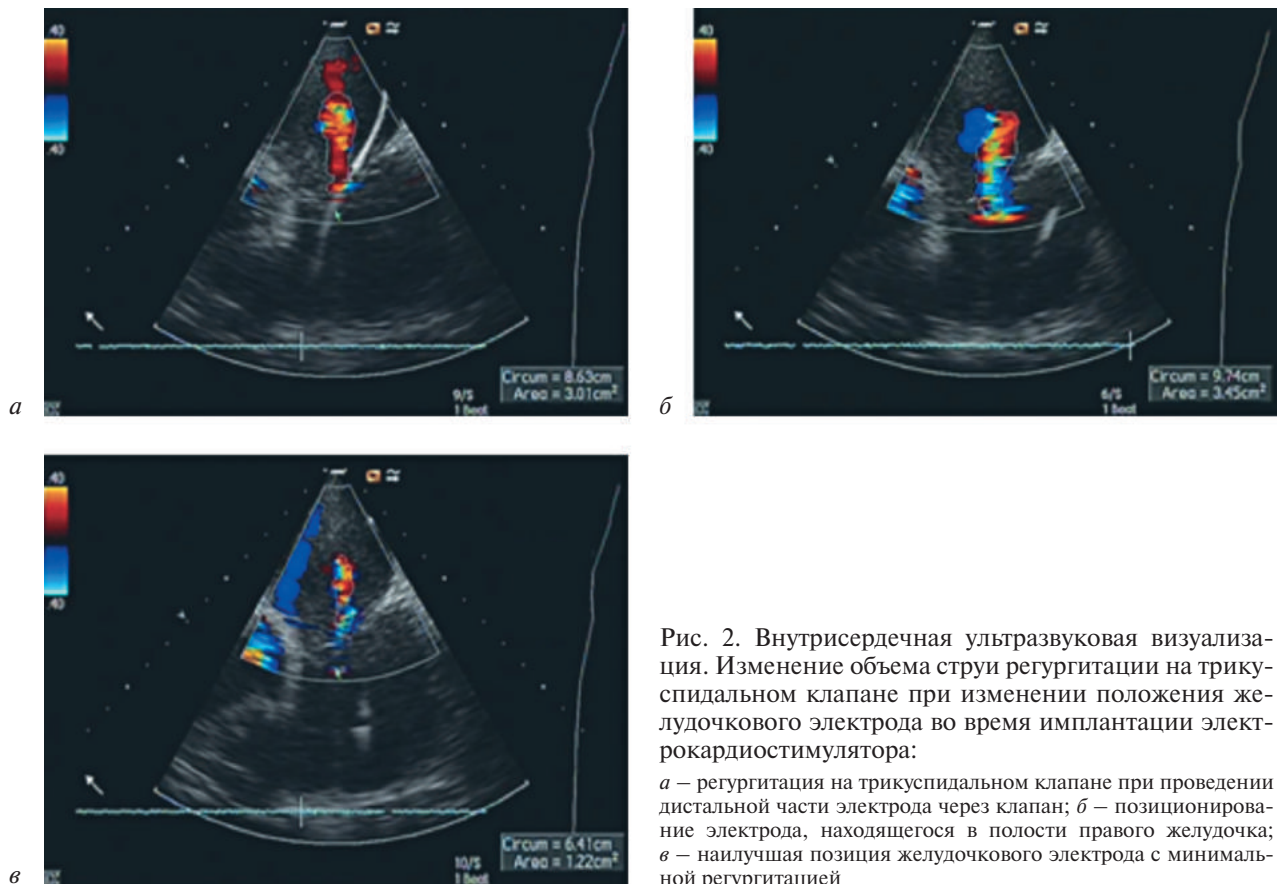


Рис. 2. Внутрисердечная ультразвуковая визуализация. Изменение объема струи регургитации на трикуспидальном клапане при изменении положения желудочкового электрода во время имплантации электрокардиостимулятора:

а – регургитация на трикуспидальном клапане при проведении дистальной части электрода через клапан; б – позиционирование электрода, находящегося в полости правого желудочка; в – наилучшая позиция желудочкового электрода с минимальной регургитацией

Выбор оптимальной области в полости ПЖ для фиксации желудочкового электрода во время имплантации ААУ — один из немаловажных аспектов, оказывающих влияние на степень ТР в послеоперационном периоде. Рутинная имплантация желудочкового электрода в область верхушки ПЖ приводит к развитию ремоделирования миокарда желудочков, сходному с таковым при блокаде левой ножки пучка Гиса. Следствием апикальной стимуляции является запоздалое сокращение папиллярных мышц ПЖ с формированием ТР [39]. Выбор альтернативной области стимуляции, например области выводного тракта ПЖ, согласно данным ряда авторов [28, 46–47], является одним из приоритетов. Эксперты считают, что при апикально имплантированных электродах существует больший риск повреждения аппарата ТК, особенно задней створки, в сравнении с электродами, фиксированными в области выводного тракта ПЖ. Этим может быть обусловлено более частое развитие ТР у пациентов с кардиовертерами-дефибрилляторами, электроды которых должны быть имплантированы апикально [48].

Возможности консервативной медикаментозной терапии ТР значительно ограничены. Цель ее состоит в оптимизации правожелудочковой пред- и постнагрузки. Объемная перегрузка ПЖ может быть скорректирована назначением диуретиков и оказывает больший клинический эффект у больных с выраженной ТР и явлениями правожелудочковой сердечной недостаточности [49]. У пациентов с легочной гипертензией назначение легочных вазодилататоров приводит к снижению тяжести ТР [49]. Использование ингибиторов ангиотензинпревращающего фермента в данном случае также обоснованно, поскольку хроническая перегрузка ПЖ давлением активирует ренин-ангиотензин-альдостероновую систему, что приводит к задержке жидкости и ремоделированию миокарда [50]. Необходимо отметить, что чрезмерное снижение центрального венозного давления на фоне медикаментозной терапии может вновь повысить степень ТР [51].

Конфликт интересов

Конфликт интересов не заявляется.

Библиографический список [References]

1. Singh J.P., Evans J.C., Levy D., Larson M.G., Freed L.A., Fuller D.L. et al. Prevalence and clinical determinants of mitral, tricuspid, and aortic regurgitation (the Framingham Heart Study). *Am. J. Cardiol.* 1999; 83 (6): 897–902.
2. Hung J., Koelling T., Semigran M.J., Dec G.W., Levine R.A., Di Salvo T.G. Usefulness of echocardiographic determined tricuspid regurgitation in predicting event-free survival in severe heart failure secondary to idiopathic-dilated cardiomyopathy or to ischemic cardiomyopathy. *Am. J. Cardiol.* 1998; 82 (10): 1301–3. DOI: 10.1016/S0002-9149(98)00624-9
3. Koelling T.M., Aaronson K.D., Cody R.J., Bach D.S., Armstrong W.F. Prognostic significance of mitral regurgitation and tricuspid regurgitation in patients with left ventricular systolic dysfunction. *Am. Heart J.* 2002; 144 (3): 524–9.
4. Бекураидзе Э.В., Аракелян М.Г., Соколова Н.Ю., Казановская С.Н. Современные концепции диагностики и лечения легочной гипертензии. По материалам клинических рекомендаций Европейского общества кардиологов и Европейского общества пульмонологов последних лет. *Креативная кардиология.* 2016; 10 (3): 239–50. DOI: 10.15275/kreatkard.2016.03.06 [Bekuraidze E.V., Arakelyan M.G., Sokolova N.Yu., Kazanovskaya S.N. Modern approaches in diagnosis and treatment of pulmonary hypertension based on recommendations of European Society of Cardiology and European Respiratory Society of recent years. *Kreativnaya Kardiologiya (Creative Cardiology).* 2016; 10 (3): 239–50 (in Russ.). DOI: 10.15275/kreatkard.2016.03.06]
5. Agarwal S., Tuzcu E., Rodriguez E., Tan C.D., Rodriguez L.L., Kapadia S.R. Interventional cardiology perspective of functional tricuspid regurgitation. *Circ. Cardiovasc. Interv.* 2009; 2 (6): 565–73. DOI: 10.1161/CIRCINTERVENTIONS.109.878983
6. Nath J., Foster E., Heidenreich P.A. Impact of tricuspid regurgitation on long-term survival. *J. Am. Coll. Cardiol.* 2004; 43 (3): 405–9. DOI: 10.1016/j.jacc.2003.09.036
7. Rogers J., Bolling S. The tricuspid valve: current perspective and evolving management of tricuspid regurgitation. *Circulation.* 2009; 119 (20): 2718–25. DOI: 10.1161/CIRCULATIONAHA.108.842773
8. DePace N.L., Ross J., Iskandrian A.S., Nestico P.F., Kotler M.N., Mintz G.S. et al. Tricuspid regurgitation: noninvasive techniques for determining causes and severity. *J. Am. Coll. Cardiol.* 1984; 3 (6): 1540–50. DOI: 10.1016/S0735-1097(84)80294-6
9. Chen T.E., Wang C.C., Chern M.S., Chu J.J. Entrapment of permanent pacemaker lead as the cause of tricuspid regurgitation. *Circ. J.* 2007; 71 (7): 1169–71. DOI: 10.1253/circj.71.1169
10. Lin G., Nishimura R.A., Connolly H.M., Dearani J.A., Sundt T.M. 3rd, Hayes D.L. Severe symptomatic tricuspid valve regurgitation due to permanent pacemaker or implantable cardioverter-defibrillator leads. *J. Am. Coll. Cardiol.* 2005; 45 (10): 1672–5. DOI: 10.1016/j.jacc.2005.02.037
11. Nucifora G., Badano L.P., Alloca G., Gianfagna P., Proclemer A., Cinello M., Fioretti P.M. Severe tricuspid regurgitation due to entrapment of the anterior leaflet of the valve by a permanent pacemaker lead: role of real time three-dimensional echocardiography. *Echocardiography.* 2007; 24: 649–52. DOI: 10.1111/j.1540-8175.2007.00443.x
12. Paniagua D., Aldrich H.R., Lieberman E.H., Lamas G.A., Agatston A.S. Increased prevalence of significant tricuspid regurgitation in patients with transvenous pacemaker leads. *Am. J. Cardiol.* 1998; 82 (9): 1130–2, A9.
13. De Cock C.C., Vinkers M., Van Campe L.C., Verhorst P.M., Visser C.A. Long-term outcome of patients with multiple (> or = 3) noninfected transvenous leads: a clinical and echocardiographic study. *Pacing Clin. Electrophysiol.* 2000; 23 (4 Pt. 1): 423–6.
14. Gibson T.C., Davidson R.C., DeSilvey D.L. Presumptive tricuspid valve malfunction induced by a pacemaker lead: a case report and review of the literature. *Pacing Clin. Electrophysiol.* 1980; 3 (1): 88–95.
15. Loupy A., Messika-Zeitoun D., Cachier A., Himbert D., Brochet E., Lung B., Vahanian A. An unusual cause of pacer-

- maker-induced severe tricuspid regurgitation. *Eur. J. Echocardiogr.* 2008; 9 (1): 201–3. DOI: 10.1093/ejehocard/jem071
16. Seo Y., Ishizu T., Nakajima H., Sekiguchi Y., Watanabe S., Aonuma K. Clinical utility of 3-dimensional echocardiography in the evaluation of tricuspid regurgitation caused by pacemaker leads. *Circ. J.* 2008; 72 (9): 1465–70.
 17. Klustein M., Balkin J., Butnaru A., Ilan M., Lahad A., Rosenmann D. Tricuspid incompetence following permanent pacemaker implantation. *Pacing Clin. Electrophysiol.* 2009; 32 (Suppl. 1): S135–7. DOI: 10.1111/j.1540-8159.2008.02269.x
 18. Kim J.B., Spevak D.M., Tunick P.A., Bulling J.R., Kronzon I., Chinitz L.A., Reynolds H.R. The effect of transvenous pacemaker and implantable cardioverter defibrillator lead placement on tricuspid valve function: an observational study. *J. Am. Soc. Echocardiogr.* 2008; 21 (3): 284–7. DOI: 10.1016/j.echo.2007.05.022
 19. Kucukarslan N., Kirilmaz A., Ulusoy E., Yokusoglu M., Gramatnikovski N., Ozal E., Tatar H. Tricuspid insufficiency does not increase early after permanent implantation of pacemaker leads. *J. Card. Surg.* 2006; 21 (4): 391–4. DOI: 10.1111/j.1540-8191.2006.00251.x
 20. Morgan D.E., Norman R., West R.O., Burggraf G. Echocardiographic assessment of tricuspid regurgitation during ventricular demand pacing. *Am. J. Cardiol.* 1986; 58 (10): 1025–9.
 21. Leibowitz D.W., Rosenhek S., Pollak A., Geist M., Gilon D. Transvenous pacemaker leads do not worsen tricuspid regurgitation: a prospective echocardiographic study. *Cardiology.* 2000; 93 (1–2): 74–7. DOI: 10.1159/000007005
 22. Postaci N., Eksi K., Bayata S., Yeşil M. Effect of the number of ventricular leads on right ventricular hemodynamics in patients with permanent pacemaker. *Angiology.* 1995; 46 (5): 421–4. DOI: 10.1177/000331979504600509
 23. Celiker C., Küçükoglu M.S., Arat-Ozkan A., Yazicioglu N., Uner S. Right ventricular and tricuspid valve function in patients with two ventricular pacemaker leads. *Jpn Heart J.* 2004; 45 (1): 103–8. DOI: 10.1536/jhj.45.103
 24. Webster G., Margossian R., Alexander M.E., Cecchin F., Triedman J.K., Walsh E.P., Berul C.I. Impact of transvenous ventricular pacing leads on tricuspid regurgitation in pediatric and congenital heart disease patients. *J. Interv. Card. Electrophysiol.* 2008; 21 (1): 65–8. DOI: 10.1007/s10840-007-9183-0
 25. Al-Mohaisen M.A., Chan K.L. Prevalence and mechanism of tricuspid regurgitation following implantation of endocardial leads for pacemaker or cardioverter-defibrillator. *J. Am. Soc. Echocardiogr.* 2012; 25 (3): 245–52. DOI: 10.1016/j.echo.2011.11.020
 26. Huang T.Y., Baba N. Cardiac pathology of transvenous pacemakers. *Am. Heart J.* 1972; 83 (4): 469–74.
 27. Krupa W., Kozłowski D., Derejko P., Swiatecka G. Permanent cardiac pacing and its influence on tricuspid valve function. *Folia Morphol. (Warsz)* 2001; 60 (4): 249–57.
 28. Tse H.F., Yu C., Wong K.K., Tsang V., Leung Y.L., Ho W.Y., Lau C.P. Functional abnormalities in patients with permanent right ventricular pacing: the effect of sites of electrical stimulation. *J. Am. Coll. Cardiol.* 2002; 40 (8): 1451–8.
 29. Iskandar S.B., Ann Jackson S., Fahrig S., Mechleb B.K., Garcia I.D. Tricuspid valve malfunction and ventricular pacemaker lead: case report and review of the literature. *Echocardiography.* 2006; 23 (8): 692–7. DOI: 10.1111/j.1540-8175.2006.00289.x
 30. Gould L., Reddy C.V., Yakob U., Teich M., DeMartino A., DePalma D., Gomprecht R.F. Perforation of the tricuspid valve by a transvenous pacemaker. *JAMA.* 1974; 230 (1): 86–7.
 31. Champagne J., Poirier P., Dumesnil J.G., Desaulniers D., Boudreault J.R., O'Hara G. et al. Permanent pacemaker lead entrapment: role of the transesophageal echocardiography. *Pacing Clin. Electrophysiol.* 2002; 25 (7): 1131–4.
 32. Wranne B., Pinto F.J., Siegel L.C., Miller D.C., Schnittger I. Abnormal postoperative interventricular motion: new intraoperative transesophageal echocardiographic evidence supports a novel hypothesis. *Am. Heart J.* 1993; 126 (1): 161–7.
 33. Rickard J., Wilkoff B.L. Extraction of implantable cardiac electronic devices. *Curr. Cardiol. Rep.* 2011; 13 (5): 407–14. DOI: 10.1007/s11886-011-0198-x
 34. Hauser R.G., Katsiyannis W.T., Gornick C.C., Almquist A.K., Kallinen L.M. Deaths and cardiovascular injuries due to device-assisted implantable cardioverter-defibrillator and pacemaker lead extraction. *Europace.* 2010; 12 (3): 395–401. DOI: 10.1093/europace/eup375
 35. Glower B.M., Watkins S., Mariani J.A., Yap S., Asta J., Cusimano R.J. et al. Prevalence of tricuspid regurgitation and pericardial effusions following pacemaker and defibrillator lead extraction. *Int. J. Cardiol.* 2010; 145 (3): 593–4. DOI: 10.1016/j.ijcard.2010.06.009
 36. Francheschi F., Thuny F., Giorgi R., Sanaa I., Peyrouse E., Assouan X. et al. Incidence, risk factors, and outcome of traumatic tricuspid regurgitation after percutaneous ventricular lead removal. *J. Am. Coll. Cardiol.* 2009; 53 (23): 2168–74. DOI: 10.1016/j.jacc.2009.02.045
 37. Mehrotra D., Kejrival N.K. Tricuspid valve repair for torrential tricuspid regurgitation after permanent pacemaker lead extraction. *Tex. Heart Inst. J.* 2011; 38 (3): 305–7.
 38. Roux J.F., Page P., Dubuc M., Thibault B., Guerra P.G., Macle L. et al. Laser lead extraction: predictors of success and complications. *Pacing Clin. Electrophysiol.* 2007; 30 (2): 214–20. DOI: 10.1111/j.1540-8159.2007.00652.x
 39. Mazine A., Bouchard D., Moss E., Marquis-Gravel G., Perrault L.P., Demers P. et al. Transvalvular pacemaker leads increase the recurrence of regurgitation after tricuspid valve repair. *Ann. Thorac. Surg.* 2013; 96 (3): 816–22. DOI: 10.1016/j.athoracsur.2013.04.100
 40. McCarthy P.M., Bhudia S.K., Rajeswaran J., Hoercher K.J., Lytle B.W., Cosgrove D.M., Blackstone E.H. Tricuspid valve repair: durability and risk factors for failure. *J. Thorac. Cardiovasc. Surg.* 2004; 127 (3): 674–85. DOI: 10.1016/j.jtcvs.2003.11.019
 41. Pfannmueller B., Hirnle G., Seeburger J., Davierwala P., Schroeter T., Borger M.A., Mohr F.W. Tricuspid valve repair in the presence of a permanent ventricular pacemaker lead. *Eur. J. Cardiothorac. Surg.* 2011; 39 (5): 657–61. DOI: 10.1016/j.ejcts.2010.08.051
 42. Богачевский А.Н., Богачевская С.А., Бондарь В.Ю. Имплантация постоянных электрокардиостимуляторов под ультразвуковым контролем. *Вестник аритмологии.* 2014; 78: 42–6. [Bogachevsky A.N., Bogachevskaya S.A., Bondar V.Yu. Ultrasound-guided permanent pacemaker implantation. *Vestnik Aritmologii (Journal of Arrhythmology).* 2001; 78: 42–6 (in Russ.).]
 43. Кропоткин Е.Б., Иваницкий Э.А., Шляков Д.А., Вырва А.А., Цивковский В.Ю., Аксеновский А.В. и др. Первичная имплантация антиаритмических устройств без использования рентгенологии. *Вестник аритмологии.* 2015; 81: 5–9. [Kropotkin E.B., Ivanitskiy E.A., Shlyakov D.A., Vyrv A.A., Tsvikovskiy V.Yu., Aksenovskiy A.V. et al. Primary implantation of antiarrhythmic devices without use of fluoroscopy. *Vestnik Aritmologii (Journal of Arrhythmology).* 2015; 81: 5–9 (in Russ.).]
 44. Rajappan K. Permanent pacemaker implantation technique: part II. *Heart.* 2009; 95 (4): 334–42. DOI: 10.1136/hrt.2008.156372
 45. Wilkof B.L., Belott P.H., Love C.J., Scheiner A., Westlund R., Rippey M. et al. Improved extraction of ePTFE and medical adhesive modified defibrillation leads from the coronary sinus and great cardiac vein. *Pacing Clin. Electrophysiol.* 2005; 28 (3): 205–11. DOI: 10.1111/j.1540-8159.2005.40029.x

46. Кропоткин Е.Б., Иваницкий Э.А., Иваницкая Ю.В., Дробот Д.Б., Пынько Н.П., Касимцева Т.А. и др. Отдаленные результаты стимуляции выходного тракта и верхушки правого желудочка у пациентов с полной атрио-вентрикулярной блокадой и имплантированным двух-камерным электрокардиостимулятором. *Вестник аритмологии*. 2010; 61: 21–5. [Kropotkin E.B., Ivanitskiy E.A., Ivanitskaya Yu.B., Drobot D.B., Pynko N.P., Kasimtseva T.A. et al. Long term outcomes of pacing of the outflow tract and apex of the right ventricle in patients with complete atrio ventricular block and implanted dual chamber pacemaker. *Vestnik Aritmologii (Journal of Arrhythmology)*. 2010; 61: 21–5 (in Russ.).]
47. Mera F., DeLurgio D.B., Patterson R.E., Merlino J.D., Wade M.E., León A.R. A comparison of ventricular function during high right ventricular septal and apical pacing after His-bundle ablation for refractory atrial fibrillation. *Pacing Clin. Electrophysiol.* 1999; 22 (8): 1234–9.
48. Al-Bawardy R., Krishnaswamy A., Bhargava M., Dunn J., Wazni O., Tuzcu E.M. et al. Tricuspid regurgitation in patients with pacemakers and implantable cardiac defibrillators: a comprehensive review. *Clin. Cardiol.* 2013; 36 (5): 249–54. DOI: 10.1002/clc.22104
49. Nishimura R.A., Otto C.M., Bonow R.O., Carabello B.A., Erwin J.P. 3rd, Guyton R.A. et al. 2014 AHA/ACC guideline for the management of patients with valvular heart disease: a report of the American College of Cardiology/American Heart Association Task Force on Practice Guidelines. *Circulation.* 2014; 129 (23): e521–643. DOI: 10.1161/CIR.0000000000000031
50. De Bonis M., Taramasso M., Lapenna E., Alfieri O. Management of tricuspid regurgitation. *F1000 Prime Rep.* 2014; 6: 58. DOI: 10.12703/P6-58
51. Braunwald N.S., Ross J., Morrow A.G. Conservative management of tricuspid regurgitation in patients undergoing mitral valve replacement. *Circulation.* 1967; 35 (4 Suppl.): 163–9.

Поступила 11.11.2017
Принята к печати 16.11.2017