

## **КЛИНИЧЕСКИЕ НАБЛЮДЕНИЯ**

Л.А.Бокерия, А.Ш.Ревшвили, Н.М.Неминуший, И.В.Ежова

### **ПЕРВЫЙ ОПЫТ КЛИНИЧЕСКОГО ПРИМЕНЕНИЯ ДВУХКАМЕРНОГО ИМПЛАНТИРУЕМОГО КАРДИОВЕРТЕРА-ДЕФИБРИЛЯТОРА GEM DR 7271 "MEDTRONIC"**

*Научный центр сердечно-сосудистой хирургии им. А.Н.Бакулева Российской АМН, Москва*

*Представлен первый успешный опыт клинического применения двухкамерного имплантируемого кардиовертера-дефибрилятора GEM DR 7271 "Medtronic"*

**Ключевые слова:** двухкамерный имплантируемый кардиовертер-дефибрилятор

*A successful clinical application of the dual-chamber implantable GEM DR 7271 cardioverter-defibrillator «Medtronic» is presented.*

**Key words:** dual-chamber implantable cardioverter-defibrillator

Необходимость создания и клинического применения двухкамерных имплантируемых кардиовертеров-дефибрилляторов (ИКД), была продиктована многими причинами, главной из которых явилась необходимость постоянного мониторинга предсердного и желудочкового ритма с целью дифференцирования желудочковых и наджелудочковых аритмий и проведения соответствующей электрокардиотерапии, так как, по данным различных авторов, до 25% шоковых воздействий у пациентов с однокамерными ИКД были связаны с наджелудочковыми тахикардиями, а именно с фибрилляцией предсердий и синусовой тахикардией.


Второй немаловажной причиной является потребность в проведении предсердной или двухкамерной электрокардиостимуляции (ЭКС) у больных с брадиаритмиями и/или с низкой фракцией выброса (ФВ) левого желудочка, что с одной стороны предупреждает возникновение тахикардий, а с другой - улучшает показатели кардиогемодинамики, путем активной систолы предсердий. У больных 3 функционального класса по NYHA этот фактор имеет принципиальное значение, так как сердечный выброс может увеличиваться более чем на 25% и часто исчезают явления "пейсмекерного синдрома", наблюдаемые при изолированной желудочковой стимуляции.

Наш опыт клинического применения ИКД фирмы "Medtronic" составляет 5 имплантаций. В сообщении демонстрируется первый опыт клинического применения двухкамерного ИКД GEM DR 7271 "Medtronic" у больного страдающего жизнеугрожающими и сочетанными нарушениями ритма сердца.

ИКД GEM DR 7271 "Medtronic" (Рис. 1), представляет собой кардиовертер 5-го поколения, размерами 82/57/16 мм, объемом 62 см<sup>3</sup>, массой 115 г, позволяющий детектировать желудочковые и наджелудочковые аритмии и дифференцировать их с помощью специального алгоритма PR-Logic, а также проводить соответствующую предсердную или желудочковую электрокардиотерапию.

Кардиовертер обладает функциями электрокардиостимуляции в режиме DDDR, ИКД-Холтера реальных событий, неинвазивного электрофизиологического тестирования. Прибор имплантируется с двумя эндокардиальными электродами, один из которых для стимуляции и восприятия желудочкового ритма, имеющий на протяжении

две шоковых спирали располагаемые в правом желудочке и правом предсердии - верхней полой вене, второй электрод - стимулирующий и воспринимающий ритм предсердий, располагается в правом предсердии. ИКД имплантируется в подключичную область и может быть расположен как под большой грудной мышцей, так и в подкожной клетчатке, в зависимости от выраженности последней.



**Рис. 1. Общий вид - ИКД GEM DR 7271 «Medtronic».**

Больной П. 58 лет, поступил в отделение хирургического лечения тахикардий НЦ ССХ им. А.Н.Бакулева РАМН 29.07.99. с жалобами на приступы сердцебиения сопровождающиеся слабостью, головокружением, снижением артериального давления, одышку при физической нагрузке. Частота возникновения приступов от 1-2 до 7-8 в месяц, купировались чаще в/в введением новокаинамида, однако при затянувшихся приступах больному неоднократно выполнялась наружная трансторакальная кардиоверсия.

В 1984 г. без предшествующей стенокардии перенес инфаркт миокарда (ИМ) задне-боковой локализации, в 1992 г. повторный ИМ передней стенки левого

© Л.А.Бокерия, А.Ш.Ревшвили, Н.М.Неминуший, И.В.Ежова

желудочка, когда постинфарктный период осложнился развитием пароксизмальной формы фибрилляции-трепетания предсердий, сопровождающейся обморочными состояниями. В апреле 1998 г. в связи с частыми гемодинамически-значимыми приступами фибрилляции-трепетания предсердий, в другой клинике больному выполнена операция создания полной поперечной блокады с помощью радиочастотной абляции и имплантация частото-адаптивного ПЭКС в режиме стимуляции VVIR.

Во время имплантации желудочкового электрода впервые был зарегистрирован пароксизм желудочковой тахикардии (ЖТ) сопровождавшийся снижением артериального давления, который был купирован программированной стимуляцией правого желудочка. В послеоперационном периоде регистрировались многократные приступы ЖТ, кроме того, пациент отмечал снижение толерантности к физической нагрузке, была диагностирована безболевая ишемия миокарда.

В связи с вышеперечисленными явлениями, в октябре 1998 г. больному выполнена операция аортокоронарного шунтирования аутовенозными шунтами; правой коронарной, передней межжелудочковой и диагональной артерий. Ранний послеоперационный период протекал без особенностей, пароксизмы ЖТ возобновились через два месяца после операции.

Больному подбиралась антиаритмическая терапия с использованием кордарона, соталекса, ритмонорма, мексетила, атенолола, изоптина, пульснормы и их комбинаций, однако приступы ЖТ возникали ежедневно, иногда по несколько раз в день.

При поступлении, состояние больного в межприступный период удовлетворительное, компенсирован. По данным ЭКГ вне приступа, отмечается желудочковый ритм искусственного водителя ритма с частотой 70 уд/мин., предсердно-желудочковая диссоциация, частота предсердных сокращений 75-80 в мин. ЭКГ во время приступа: тахикардия с широкими QRS-комплексами и морфологией блокады правой ножки пучка Гиса, длительность цикла (ДЦ)- 375 мс (160 уд/мин.).

Рентгенологическое и эхокардиографическое исследование показали увеличение размеров левых отделов сердца (ЛП = 53 мм, ЛЖ: КДР=69, КСР=56 мм, ФВ=38%), гипокинез задней стенки левого желудочка и умеренно выраженный гипокинез межжелудочковой перегородки с переходом на переднюю стенку, определялась регургитация до 2 степени на митральном клапане. При суточном мониторинге ЭКГ по Холтеру, на фоне приема 50 мг атенолола, регистрировался ритм ЭКС в режиме желудочковой частото-адаптивной стимуляции с частотой от 70 до 100 уд/мин., отмечено 5335 желудочковых экстрасистол, в том числе 66 куплетов, одна пробежка из трех комплексов, все с одинаковой морфологией блокады правой ножки пучка Гиса.

Диагноз: ИБС, постинфарктный кардиосклероз (1984, 1992 гг.), атеросклероз аорты и коронарных артерий, состояние после аортокоронарного шунтирования (1998 г.) передней межжелудочковой, правой коронарной и диагональной артерий, пароксизмальная форма трепетания-фибрилляции предсердий, пароксизмальная желудочковая тахикардия, экстрасистолия, искусствен-

ная полная поперечная блокада сердца, постоянный искусственный водитель ритма сердца (VVIR), НК-1 ст.

В связи с исходным постинфарктным повреждением миокарда левого желудочка, атеросклеротическим поражением аорты и гемодинамически-значимыми приступами ЖТ, в радиочастотной абляции аритмогенного очага в левом желудочке, пациенту было отказано как в нашей, так и в других клиниках, где больной находился ранее.

09 июля 1999 г. пациенту выполнена имплантация ИКД GEM DR 7271 "Medtronic". Больной доставлен в рентгенооперационную с ритмом постоянного водителя, с частотой 70 в мин. Под эндотрахеальной комбинированной анестезией через левую бедренную вену проведен электрод для временной стимуляции в полость правого желудочка, в правой подключичной области вскрыто ложе ранее имплантированного ЭКСП, последний отсоединен от электрода и эксплантирован, пациент переведен на временную стимуляцию, рана наглухо ушита.

В левой подключичной области сделан кожный разрез, выделена в. cephalica, через просвет которой проведен электрод CapSureFix 6940-52 ст "Medtronic", для стимуляции/восприятия потенциалов предсердий, дистальный конец которого фиксирован в боковой стенке правого предсердия. Пунктирована в. subclavia sin., через канюлю ИФ, проведен электрод Sprint 6945-65 ст "Medtronic", для стимуляции/восприятия потенциалов желудочков и дефибрилляции, дистальный конец которого фиксирован в "верхушке" правого желудочка, а шоковые спирали расположены на протяжении правого желудочка и правого предсердия/нижней полой вены.

При тестировании электродов, на предсердном, порог стимуляции составил 0.6 В, импеданс - 400 Ом, амплитуда Р-волны - 5.2 мВ, на желудочковом, порог стимуляции - 0.8 В, импеданс - 420 Ом, амплитуда R-волны 14 мВ. С помощью наружного тестирующего комплекса, методом нанесения разряда на Т-волну, трижды индуцировалась фибрилляция желудочков (ФЖ) и определялся порог дефибрилляции, значение которого составило менее 10 Дж.

Программированной стимуляцией правого желудочка индуцирована ЖТ с ДЦ - 370 мс (162 уд./мин.), которая была успешно купирована подобранной автодекрементной стимуляцией состоящей из 7 стимулов, где интервал сцепления  $R-S_1=90\%$  от исходной частоты, а последующие интервалы между стимулами уменьшались на 10 мс (рис. 2).

В левой подключичной области, через выполненный разрез, под большой грудной мышцей сформировано ложе, ИКД соединен с электродами и погружен в ложе, рана послойно ушита. ИКД запрограммирован на детекцию ЖТ с ДЦ- 500 мс (120 уд/мин.) и выше, зона быстрой ЖТ от 400 мс (150 в мин.) и зона ФЖ с ДЦ от 300 мс (200 в мин.) и выше.

На каждую зону тахиаритмии установлен соответствующий терапевтический модуль, где на ЖТ первым воздействием будут пять пачек автодекрементной стимуляции, при неэффективности последних возможно нанесение трех последовательных R-синхронизированных разрядов 5, 15 и 30 Дж. При быстрой ЖТ



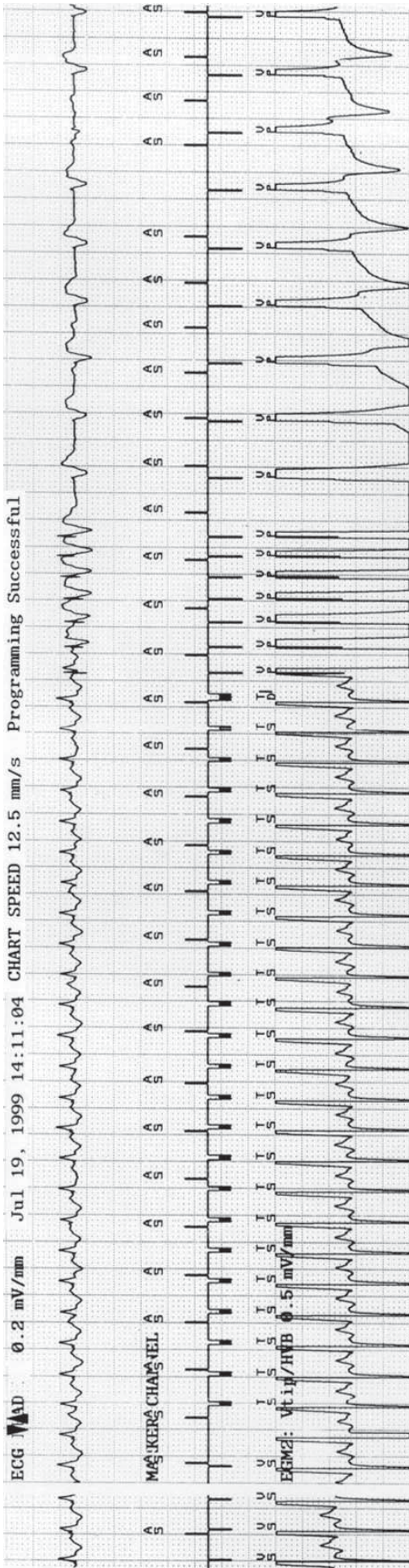


Рис. 2. Запись трех каналов электрограммы, в момент купирования приступа ЖТ с помощью стимуляции. Верхний канал - ЭКГ-V<sub>1</sub>, средний - канал маркеров (AS - маркер преосерной чувствительности, TS - чувствительность желудочковой тахикардии, VP - стимуляция желудочков).

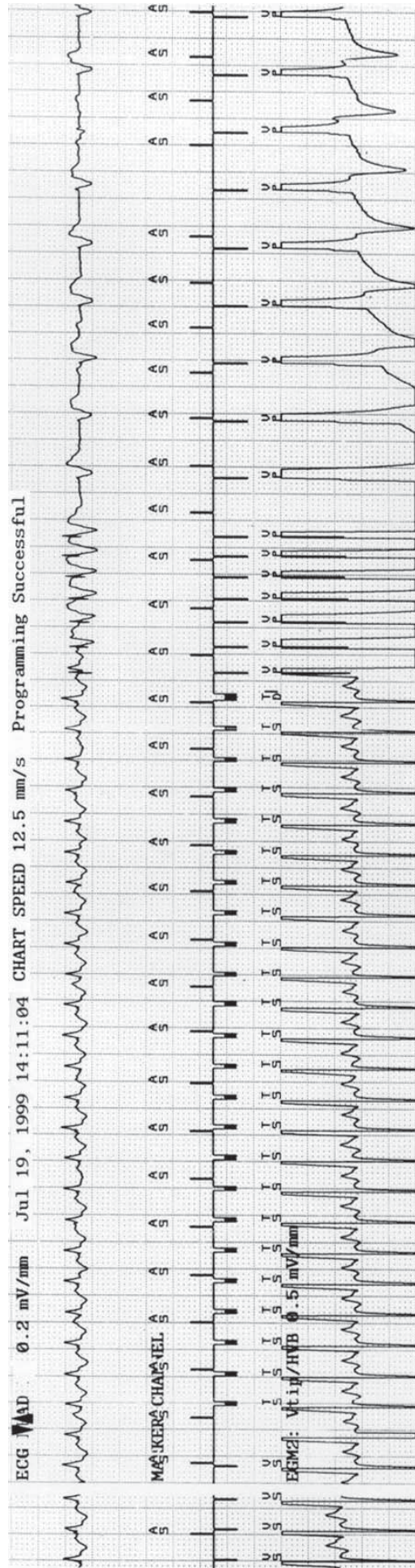


Рис. 3. Гистограмма сердечного ритма во время приступа ЖТ, четырех неэффективных попыток купирования приступа стимуляцией и окончания пароксизма после кардиоверсии 4.7 Дж (верхний канал - маркер предсердий, нижний - желудочков).



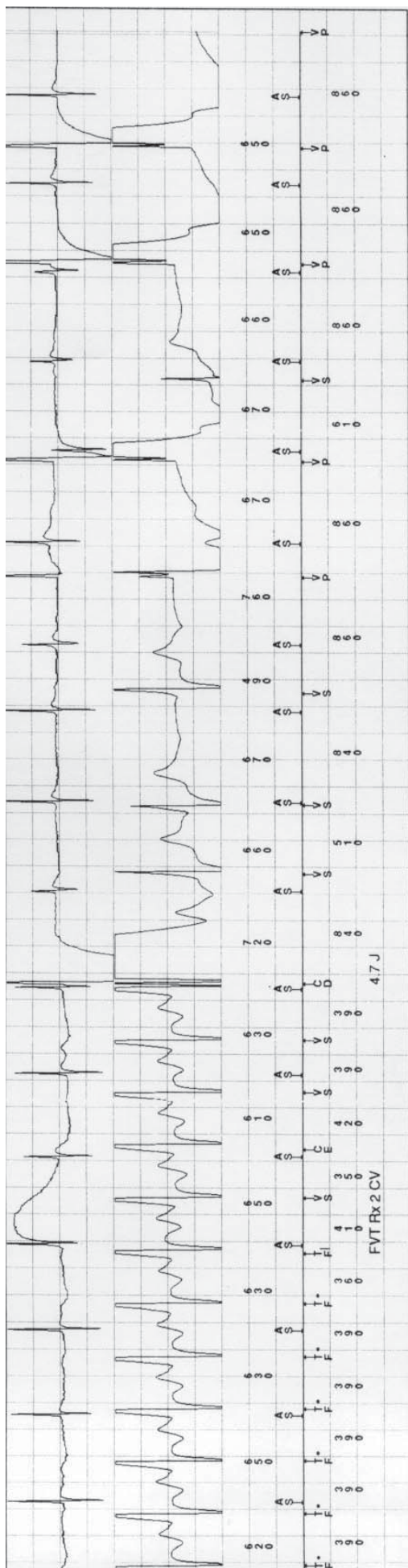


Рис. 4. Электрограмма с ИКД-Холтера в момент купирования ЖТ кардиоверсией ( верхний канал - электрограмма предсердий, средний - желудочков, нижний - маркеров).




Рис. 5. Электрограмма с ИКД - Холтера в момент купирования ЖТ пачкой стимулов.

более агрессивный алгоритм состоящий из 4-х пачек стимулов, кардиоверсии: 5, 15 и 35 Дж. В случае если желудочковый ритм попадет в зону ФЖ, то включится алгоритм, где первым шагом будет дефибрилляция с энергией 16 Дж, затем при неэффективности 30 Дж и 4 разряда по 35 Дж.

Водитель ритма в ИКД включен на стимуляцию в режиме DDD от 60 до 100 в мин., задействована функция "switch mode", для переключения пейсмекера в режим VVIR, в случае возникновения фибрилляции предсердий. С помощью телеметрического программирующего устройства повторен тест с индукцией ЖТ и ФЖ, которые распознал и купировал имплантированный кардиовертер, на чем операция была закончена.

Послеоперационный период протекал без особенностей, перед выпиской больному был сделан неинвазивный тест с индукцией ФЖ и ЖТ. Пациент выписан из отделения на 12 сутки после операции под наблюдение кардиолога по месту жительства.

Повторный осмотр больного 28.10.99., с его слов 26.07.99. отмечал приступ тахикардии, который возник после физической нагрузки и завершился электрическим разрядом, более никаких событий не было, самочувствие пациента хорошее. При получении информации с ИКД посредством программатора, установлено что у пациента отмечалось 3 эпизода ЖТ. Первый эпизод 26.07.99., когда возникла ЖТ с ДЦ 380 мс, попавшая в зону детекции быстрой ЖТ.

Четыре последовательных пачки стимулов были неэффективны, после чего пароксизм был купирован

кардиоверсией - 4.7 Дж (рис. 3, 4). Вторым эпизодом ЖТ с ДЦ 400 мс (24 комплекса) возник 08.08.99. и был купирован пачкой стимулов (рис. 5). Аналогичным был третий эпизод, также прекратившийся после стимуляционного воздействия.

Оба последних приступа ЖТ остались незамеченными больным, но в ИКД-Холтере зарегистрированы электрограммы всех пароксизмов, показывающие адекватность ИКД-терапии. Состояние больного удовлетворительное, субъективно отмечает лучшую переносимость физических нагрузок, в качестве антиаритмической поддержки получает атенолол 100 мг/сут. На ЭКГ: электрокардиостимуляция в режиме VDD, ЧСС 70 в мин. Благодаря синхронизации сокращений предсердий и желудочков, индивидуальному подбору АВ задержки (180 мс), по данным ЭхоКГ, отмечается улучшение кардиогемодинамики с увеличением ФВ с 38 до 45%.

В ночные часы, по данным Холтеровского мониторирования, регистрируется двухкамерная стимуляция предсердий и желудочков (режим DDD), что возможно препятствует возникновению пароксизмов трепетания/фибрилляции предсердий, которых не отмечалось с момента имплантации ИКД.

Таким образом, на наш взгляд, данный клинический случай иллюстрирует возможности двухкамерных кардиовертеров-дефибрилляторов, в частности ИКД GEM DR 7271 "Medtronic", и показывает востребованность всех функций, которыми он обладает у одного пациента, страдающего жизнеугрожающими, сочетанными нарушениями ритма сердца.

### ЭЛЕКТРОКАРДИОСТИМУЛЯТОРЫ ФИРМЫ "MEDTRONIC" СЕРИИ SIGMA.

Фирма "Medtronic" предлагает полный набор двухкамерных и однокамерных моделей с расширенными возможностями терапии, диагностики и периодического контроля. Предполагаемый срок службы - 9 лет. Вес - 21 грамм.

#### Расширенные возможности по лечению и диагностике аритмий.

- Улучшенное программирование переключателя режима при тахикармиях.
- Сенсор активности, работающий по принципу акселерометра.
- Улучшенная защита от аритмий.
- Специальный режим, позволяющий проявиться собственному АВ-проведению.
- Диагностика всех параметров системы стимуляции.
- Расширенная втрое диагностическая память.
- Встроенный монитор, следящий за параметрами электродной системы



**Простота в программировании и периодическом контроле.** Программатор 9790 – общий для всех моделей "Medtronic", в сочетании с программным обеспечением Vision, обеспечивает быстрый доступ ко всем параметрам и данным системы стимуляции, проводит периодический контроль в автоматическом режиме.

### ДИСТРИБЬЮТОР ФИРМЫ "MEDTRONIC" - ГРУППА КОМПАНИЙ "BOSTI"

Мы предлагаем медицинскую продукцию "MEDTRONIC" по следующим направлениям:

- хирургическое лечение аритмий сердца (имплантируемые кардиостимуляторы, кардиовертеры-дефибрилляторы, приборы для временной кардиостимуляции, оборудование для катетерной СВЧ-абляции);
- протезирование клапанов сердца (механические и биологические протезы клапанов);
- чрезкожная транслюминальная коронароангиопластика (РТСА) (диагностические катетеры, проводники, баллонные катетеры, стенты);
- хирургическое лечение боли, спастического синдрома, дисфункций, синдрома и болезни Паркинсона (имплантируемые и наружные электронейростимуляторы и инфузионные системы);
- перфузиология (оксигенаторы, центрифужные насосы, канюли, коагулометры, системы определения гематокрита и концентрации кислорода в крови, и др.)

Москва, 107014, ул. Барболина, д. 3, корп. 5, А/я 453 НПО АСТА, группа компаний БОСТИ

Тел: 268-28-36, E-mail: bostimed@aha.ru, Internet: www.bosti.ru