

у 3 удалось восстановить кровообращение, ни один не прожил более 24 часов. Сложностей в применении системы не отмечалось.

Анализ случаев применения системы LUCAS указывает на возможность сокращения реанимации на один этап. Результаты приведенных исследований, а также описание случаев амбулаторного и внутригоспитального применения свидетельствуют о том, что система автоматической механической компрессии грудной клетки:

- способна обеспечивать кровоток в головном мозге и сердце;
- освобождает бригаду и дает возможность проводить другие спасательные мероприятия: дефибрилляцию, вентиляцию, введение медикаментов;
- позволяет проводить дефибрилляцию во время компрессий, что, с высокой степенью вероятности, обеспечивает успех реанимационных мероприятий;
- позволяет сочетать транспортировку с эффективной СЛР;
- обеспечивает возможность чрескожного коронарного вмешательства при постоянных компрессиях — врач не подвергается рентгеновскому облучению;
- позволяет выиграть время в критической ситуации.

Литература

1. *Руководство по реанимации. — ERC, 2005.*

2. *Cobb L.A., Fahrenbruch C.E., Walsh T.R. et al. // JAMA. — 1999. — Vol. 281. — P. 1182–1188.*
3. *Johan De Knock // Resuscitation. — 2006. — Vol. 70. — P. 304.*
4. *Steen S., Sjoberg T., Olsson P., Young M. // Resuscitation. — 2005. — Vol. 67, No. 1. — P. 25–30.*
5. *Steen S., Pierre L., Paskevicius A., Sjoberg T. // Resuscitation. — 2002. — Vol. 55. — P. 285–299.*
6. *Rubertsson S., Karlsten R. // Resuscitation. — 2005. — Vol. 65, No. 3. — P. 357–363.*
7. *Wik L., Hansen T.B., Fylling F. et al. // JAMA. — 2003. — Vol. 289. — P. 1389–1395.*

Поступила в редакцию 18.03.2008.

OPPORTUNITIES OF IMPROVEMENTS IN HEART RESUSCITATION. THE REVIEW OF THE RESULTS OF CLINICAL RESEARCHES

A.A. Rekuta

Company "Medtronic" (Moscow)

Summary — The review of the literature devoted to systems of the automatic chest decompression and their advantages vs. manual heart-lung resuscitation. It is emphasized, that the mechanical chest compression provides an adequate blood flow and enables to carry out other actions: defibrillation, ventilation, introduction of medications, and also allows to combine transportation of the patient with effective reanimation and to win time in a critical situation.

Pacific Medical Journal, 2008, No. 1, p. 92–94.

УДК 615.273.55.03:616.127-005.8(571.56)

А.П. Шадрин, А.В. Солдатов, А.А. Иванова

КУПИРОВАНИЕ ФИБРИЛЛЯЦИИ ЖЕЛУДОЧКОВ КАК ОСЛОЖНЕНИЯ ТРОМБОЛИТИЧЕСКОЙ ТЕРАПИИ НА ДОГОСПИТАЛЬНОМ ЭТАПЕ

Станция скорой медицинской помощи (г. Якутск)

Ключевые слова: тромболитическая терапия, фибрилляция желудочков, дефибрилляция.

Многочисленные рандомизированные исследования убедительно доказали высокую эффективность тромболитической терапии при лечении острого инфаркта миокарда, позволяющей достичь главной цели — снижения смертности [3–6, 8]. Проведение догоспитального тромболитизиса требует от медицинского персонала выездных бригад скорой помощи высокого уровня профессиональной подготовленности, так как данная процедура может быть сопряжена с развитием целого ряда прогнозируемых осложнений [1–2]. Только слаженная работа всех членов бригады, владение методами сердечно-легочной реанимации, наличие электрического дефибриллятора может привести к эффективному купированию возникших осложнений, самым грозным из которых является развитие реперфузионных аритмий, прежде всего фибрилляции желудочков [4].

Приводим собственное наблюдение.

Больной В., 55 лет, обратился в скорую помощь по поводу загрудинных болей. Для обслуживания вызова была направлена врачебная бригада, которая прибыла через 12 мин после обращения. При осмотре пациент предъявлял жалобы на давящую боль за грудиной с иррадиацией в левую подлопаточную область, общую слабость, головную боль. Из анамнеза установлено, что подобное состояние у В. наблюдалось впервые. Ранее ничем не болел, считал себя здоровым. Родственники вызвали скорую помощь через 30 мин после появления вышеописанных жалоб. До прибытия бригады медикаменты не принимались.

Состояние пациента оценено как тяжелое. Сознание ясное. Кожные покровы бледные, влажные. Тоны сердца глухие, ритм правильный, частота сердечных сокращений и пульс 76 в мин, артериальное давление 160/110 мм рт. ст. Дыхание в легких жесткое, хрипов нет, частота дыхательных движений 16 в мин. На электрокардиограмме зарегистрирован острый инфаркт миокарда переднебоковой области (рис. 1, а).

С учетом электрокардиографических признаков и анамнеза врачом принято решение вызвать специализированную кардиологическую бригаду для проведения тромболитической терапии. До ее прибытия назначено стартовое лечение: нитроглицерин, аспирин, ингаляция увлажненным кислородом. Установлен внутривенный доступ. Кардиологическая бригада прибыла через 7 мин после запроса. В связи с продолжающимися загрудинными болями внутривенно введен морфин в дозе 10 мг. Начат мониторинг сердечного ритма дефибриллятором Liferak 20. Состояние пациента несколько улучшилось, болевой синдром

полностью купировался. После получения согласия на проведение системного тромболитика начато введение альтеплазы («Актилизе») по 1-й схеме: 15 мг внутривенно струйно, гепарин внутривенно 5000 Ед, затем альтеплаза – 50 мг внутривенно капельно за 30 мин и 35 мг внутривенно капельно во время транспортировки. Для дозированного введения тромболитика применен инфузомат TERUMO. На 25-й мин от начала тромболитической терапии на мониторе зафиксирована фибрилляция желудочков (рис. 1, б).

Немедленно была проведена первичная электрическая дефибрилляция разрядом бифазного тока 200 Дж, начата сердечно-легочная реанимация. Через 1 мин на мониторе зарегистрировано восстановление сердечного ритма, появился пульс на сонной артерии, а затем спонтанное дыхание (рис. 1, в).

В течение последующих 20 мин пациент был доставлен в кардиореанимационное отделение городской клинической больницы (позже выписан в удовлетворительном состоянии).

Таким образом, умение своевременно распознавать возникшие осложнения и грамотно их купировать, владение лечебно-диагностической аппаратурой и методикой сердечно-легочной реанимации по современным международным стандартам – залог безопасности догоспитального тромболитика. Необходимые навыки приобретаются медицинским персоналом в результате непрерывного процесса обучения и совершенствования. Особо важным моментом для бригад скорой помощи является совместное обучение и врачей, и среднего медперсонала, что обеспечивает эффективную работу всей команды в критических ситуациях.

Литература

1. Груздев А.К., Сидоренко Б.А., Максимов В.Р., Яновская З.И. Проведение системной тромболитической терапии у больных острым крупноочаговым инфарктом миокарда на догоспитальном этапе. – М.: ГМУ, 2005.
2. Первова Н.Г. Острый инфаркт миокарда у лиц пожилого и старческого возраста. Место тромболитической терапии в комплексе лечения: автореф. дис. ... канд. мед. наук, Новосибирск, 2007.
3. An international randomized trial comparing four thrombolytic strategies for acute myocardial infarction. The GUSTO investigators // *N. Engl. J. Med.* – 1993. – Vol. 329, No. 10. – P. 673–682.
4. Boersma E., Simoons M.L. // *Eur. Heart. J.* – 1997. – Vol. 18. – P. 1703–1711.
5. Califf R.M., White H.D., van de Werf F. et al. // *Circulation.* – 1996. – Vol. 94, No. 6. – P. 1233–1238.
6. The GUSTO Investigators. An international randomized trial comparing four thrombolytic strategies for acute myocardial infarction // *N. Engl. J. Med.* – 1993. – Vol. 329. – P. 673–682.
7. The TIMI Research Group // *N. Engl. J. Med.* – 1985. – Vol. 312. – P. 932–936.
8. Van de Werf F., Ardissino D., Betriu A. et al. // *Eur. Heart J.* – 2003. – Vol. 24, No. 1. – P. 28–66.

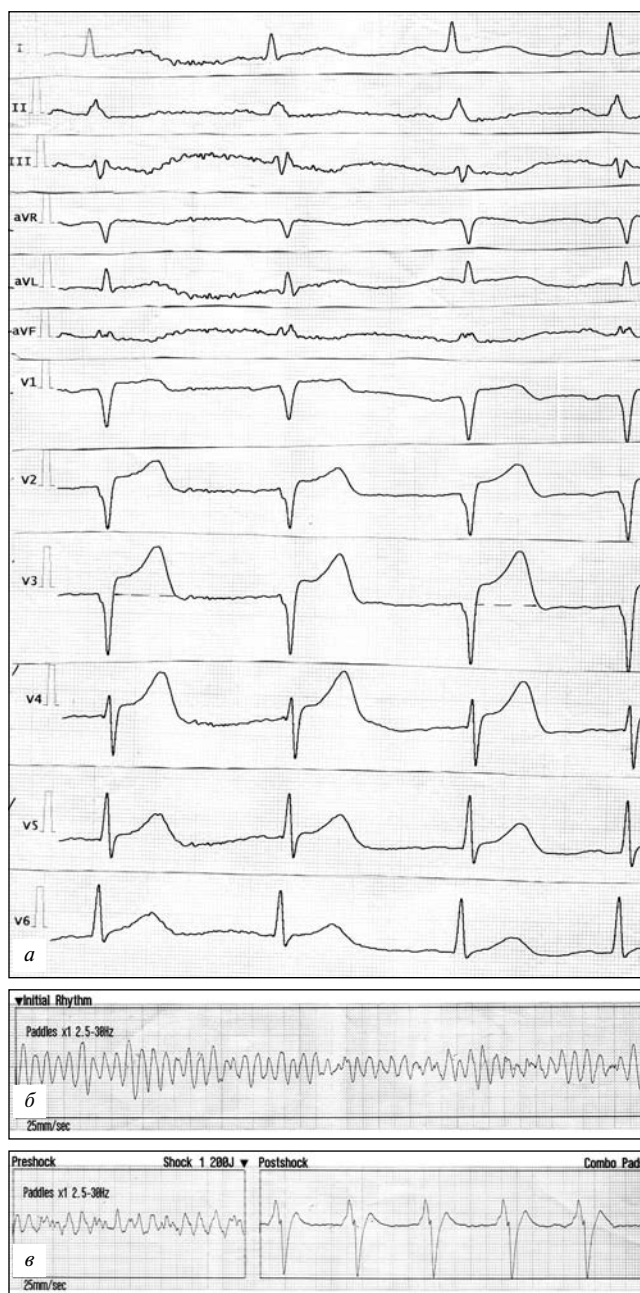


Рис. 1. Электрокардиограмма пациента В., 55 лет (пояснения в тексте).

а – на момент обращения; б – на 25-й минуте тромболитической терапии; в – после дефибрилляции.

Поступила 20.02.2008.

FIXING THE VENTRICULAR FIBRILLATION AS THE COMPLICATION OF THE THROMBOLYTIC THERAPY ON PRE-HOSPITAL STAGE

A.P. Shadrin, A.V. Soldatov, A.A. Ivanov
Ambulance Station (Yakutsk)

Summary – Case from practice: acute MI at the man of 55 years with ventricular fibrillation during the thrombolytic therapy. Defibrillation in time by the specialized Ambulance brigade resulted in restoration of the heart rhythm. The importance of algorithm of reanimation and continuity of actions of specialists is emphasized.