

Автореф. дисс. канд. М., 1950. — Степанян Е. П. и др. Кардиология, 1964, № 4, с. 27. — Радужкевич В. П., Афанасьев Н. А., Поздняков Т. П. Хирургия, 1966, № 4, с. 26. — Трушинский З. К. Клиническое значение исследования трансаминазы и белковых фракций сыворотки крови при инфаркте миокарда и хронической коронарной недостаточности. Автореф. дисс. канд. Рязань, 1961. — Цукерман Б. М. Дефибриляция желудочков и предсердий в эксперименте. Автореф. дисс. канд. М., 1958. — Янушкевичус З. И., Шнипас П. А. Кардиология, 1965, № 6, с. 47. — Dreyfus I. C., Schariga G. et al., Rev. franc. Et. clin. biol., 1960, v. 5, p. 386. — Killip T. H., J. A. M. A., 1963, v. 186, p. 1. — Lown B. et al., Ibid., 1962, v. 182, p. 548. — Miller H. S., Ibid., 1964, v. 189, p. 549. — Morris I. et al., Am. J. Cardiol., 1964, v. 14, p. 94. — Scebat L. et al., Arch. Mal. Coeur, 1961, v. 54, p. 721.

Поступила 10/VIII 1966 г.

THE ASSESSMENT OF ELECTROIMPULSE THERAPY ON THE MYOCARDIUM IN AURICULAR FIBRILLATION

S. E. Nodelson, V. F. Zhavoronkov, S. Z. Fradkin, A. I. Pavlova, E. B. Lipen, L. I. Zhitnik, L. I. Malkina

Summary

In 25 patients suffering from auricular fibrillation subjected to electroimpulse therapy the authors studied the activity of glutamino-asparaginic transaminase, creatine-phosphokinase, the dynamics of C-reactive protein and blood serum protein spectrum. The referred to tests were investigated before as well as one and three days after the use of impulse discharge (Gurvich's defibrillator). The alterations observed are within physiological values and already on the third day revert to the initial level. Electroimpulse therapy of auricular fibrillation causes no marked injurious effect on the myocardium and on the system of blood serum proteins, practically being a harmless method of treating cardiac arrhythmia.

УДК 616.12-008.313-030.31-085.842

ЭЛЕКТРОИМПУЛЬСНАЯ ТЕРАПИЯ ПАРОКСИЗМАЛЬНЫХ АРИТМИЙ В ПРАКТИКЕ СКОРОЙ МЕДИЦИНСКОЙ ПОМОЩИ

Ю. С. Кохманюк, Б. М. Даценко

Городская станция скорой медицинской помощи (главный врач Н. Г. Арцыбушев), Харьков

Устранение тяжелых тахикардий требует неотложных лечебных мероприятий, среди которых основное место в настоящее время отводится электроимпульсной терапии. Эффективность электроимпульсной деполяризации миокарда при расстройствах сердечного ритма значительно превосходит возможности медикаментозного лечения. Так, если лекарственными средствами аритмия устраняется у 40—50% больных, то электроимпульсным методом лечебный эффект достигается в 90—100% случаев (В. А. Неговский и Н. Л. Гурвич). Применение метода электроимпульсной деполяризации не вызывает структурных и обменных нарушений в миокарде; это полностью подтверждается в эксперименте и клинике (Б. М. Цукерман и Н. Л. Гурвич; Н. Л. Гурвич; А. А. Вишневский и Б. М. Цукерман; Л. В. Поморцева с соавторами).

Высокая эффективность, доступность, относительная безопасность и, главное, быстрота достижения лечебного действия выгодно отличают метод электроимпульсной терапии от медикаментозного лечения и нередко делают его единственным средством спасения жизни больного (В. А. Неговский и Н. Л. Гурвич; А. В. Недоступ с соавторами).

Особые показания к использованию метода электрической деполяризации сердца возникают в практике скорой медицинской помощи, характер работы которой требует безотлагательного применения быстродействующих средств. В литературе можно найти лишь единичные со-

общения о применении электролечения при пароксизмальных аритмиях в условиях работы скорой медицинской помощи (В. Я. Табак; Д. Б. Зильберман с соавторами).

Наши наблюдения основаны на результатах лечения 27 больных (19 мужчин и 8 женщин) с различными пароксизмальными формами тахикардии (см. таблицу).

Непосредственные результаты электролечения пароксизмальной аритмии

Характер нарушения ритма	Всего больных	Синусовый ритм восстановлен			Лечебного эффекта не было
		после первого разряда	после повторного разряда	после сочетанного применения разряда и лекарственных средств	
Пароксизмальная тахикардия:					
предсердная	15	10	3	2	
желудочковая	7	4		1	2
Пароксизм мерцания предсердий	3		2	1	
Пароксизм синусовой тахикардии (более 150 в минуту)	2				2

В зависимости от характера основного заболевания, на фоне которого возникала аритмия, больные распределялись следующим образом: атеросклеротическим и постинфарктным кардиосклерозом — 12 человек, острым инфарктом миокарда — 3, повторным и рецидивирующим инфарктом миокарда — 5, митральным пороком сердца — 3. У 4 больных значительных органических повреждений сердечной мышцы выявить не удалось. У большинства больных органические изменения сердечно-сосудистой системы сочетались с недостаточностью кровообращения II—III степени. У 2 больных имелись остаточные явления геморрагических церебральных инсультов давностью от 1½ до 3 лет. Длительность приступов тахисистолии от 4 до 24 часов отмечалась у 7 больных, от 1 до 10 суток — у 13, от 10 до 20 суток — у 5 и более 20 суток — у 2 больных. Возраст больных колебался от 44 до 79 лет, причем большинство было старше 60 лет.

Во всех случаях электроимпульсную терапию истощающей тахикардии проводили после безуспешного использования разнообразных медикаментозных средств (новокаинамид, строфантин, хинидин, кокарбоксилаза, хлористый калий, аймалин и др.). У 16 больных электролечение было применено по жизненным показаниям.

Лечение проводила кардиологическая бригада по вызову дежурных врачей больниц или врачей линейных машин скорой помощи. По мере накопления опыта электротерапию начали проводить не только в стационаре, но при необходимости и на дому. Из 27 больных у 4 электролечение проведено в приемном отделении больницы, у 5 — в больничном кабинете для манипуляций, у 7 — непосредственно в палатах, у 1 — на станции скорой помощи и у 10 — на дому. Применяли общепринятую трансторакальную методику электроимпульсной деполяризации сердца (Н. Л. Гурвич; А. А. Вишневецкий и Б. М. Цукерман; В. Я. Табак, и др.). Использовали электроимпульс конденсаторного дефибриллятора ИД-1-ВЭИ конструкции Гурвича без синхронизации с фазами сердечного цикла.

При проведении электролечения бригада располагала соответствующей аппаратурой, медикаментами и другим современным оснащением, применяемым в практике реанимации. Электроимпульсную деполяризацию проводили у 23 больных под поверхностным наркозом закисью азота в смеси с кислородом с помощью портативного аппарата АН-8. Премедикация (промедол, пипольфен, димедрол в различных сочетаниях) ускоряла наступление анальгезии и позволяла осуществлять наркоз с меньшей концентрацией закиси азота в газовой смеси.

У 4 больных с крайне тяжелым течением заболевания, сопровождавшимся нарушением сознания, электролечение проводили без наркоза. В качестве подготовки к электрической деполяризации в этих случаях назначали усиленную оксигенацию с помощью кислородного ингалятора КИ-3М.

Складывается впечатление, что при тяжелых состояниях наркоз не является строго необходимым мероприятием. Значительные нарушения гемодинамики, общая гипоксия и отек вещества головного мозга, возникающие, как правило, в этих случаях у больных, резко снижают чувствительность и реактивность центральной нервной системы, поэтому от использования наркотических средств можно отказаться с несомненной пользой для дела.

При проведении электролечения мы применили 46 электроимпульсных разрядов с напряжением от 3 до 6,5 кв. Синусовый ритм восстановился при напряжении разряда 3 и 3,5 кв у 2 больных, 4 кв у 6, 4,5 кв у 9, 5 кв — у 5 и 5,5 кв у 1 больного. Разряды с напряжением 6 и 6,5 кв не привели к ожидаемому результату.

Таким образом, электроимпульсы с напряжением от 4 до 5 кв оказались оптимальными, что совпадает с данными Н. Л. Гурвича, В. А. Неговского и Н. Л. Гурвича.

Лечебный эффект отмечен у 23 из 27 больных. Из них у 4 реверсия номоторного ритма была достигнута применением нескольких электроударов в сочетании с противоаритмическими лекарственными средствами, каждое из которых в отдельности не давало эффекта. У 4 больных электролечение оказалось безуспешным, в том числе у 2 больных с приступообразной формой синусовой тахикардии. Об отсутствии лечебного эффекта в подобных случаях сообщают В. А. Неговский с соавторами, а А. А. Вишневский и Б. М. Цукерман рассматривают пароксизмы синусовой тахикардии как противопоказание электроимпульсной терапии. Неэффективным также оказалось лечение у 2 больных с желудочковой пароксизмальной тахикардией, осложнившей течение в одном случае третьего инфаркта миокарда, а в другом рецидивирующего инфаркта миокарда. В обоих случаях для восстановления синусового ритма было использовано 5 разрядов с нарастающим напряжением (от 4 до 5,5 и 6,5 кв). Хотя нами была применена целая серия электроимпульсов, следовавших друг за другом с интервалом в несколько минут, положительного результата достигнуть не удалось. Тахисистолия, усилившая недостаточность кровообращения до несовместимых с жизнью пределов, в обоих случаях привела к летальному исходу.

При проведении электроимпульсного лечения мы обратили внимание на то обстоятельство, что у тяжелобольных с распространенными органическими изменениями в сердечной мышце независимо от немедленного результата электрическая деполяризация миокарда благоприятно сказывалась на эффекте последующей медикаментозной терапии. Этот своеобразный «феномен последствия» (М. М. Ляшенко с соавторами) лучше всего был выражен непосредственно после нанесения электроудара. Приводим 2 наблюдения.

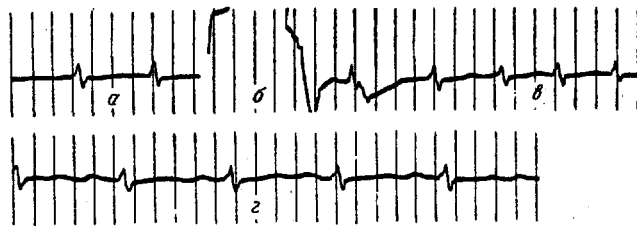
Больной В., 59 лет. Клинический диагноз: атеросклеротический и постинфарктный кардиосклероз; желудочковая пароксизмальная тахикардия; недостаточность кровообращения IIБ степени. Настойчивое лечение разнообразными противоаритмическими

и другими медикаментозными средствами на протяжении 2 недель было безрезультатным. Показанием к применению электроимпульсного лечения являлась прогрессирующая недостаточность кровообращения, наступившая вследствие истощающей тахисистолии. Разряды с напряжением электроимпульсов 4,5, 5 и 6 кв оказались неэффективными. Через 15 мин. после последнего применения разряда больному была внутривенно произведена инъекция 0,5 мл 0,05% раствора строфантина с 10 мл 40% раствора глюкозы. Правильный синусовый ритм восстановился через 8 мин. после введения гликозида.

Больная К., 58 лет. Клинический диагноз: атеросклеротический и постинфарктный кардиосклероз; повторный инфаркт миокарда (?); пароксизмальная тахикардия (предсердная форма); недостаточность кровообращения IIА степени. Медикаментозная терапия включала внутривенное введение новокаинамида (5 мл 10% раствора) и строфантина (1,0 мл 0,05% раствора), а также подкожные инъекции омнопона (1 мл 2% раствора), сернокислого атропина (0,5 мл 0,1% раствора), кардиамина (1 мл) и ингаляции кислорода. Ангинозное состояние и начинающийся отек легких побудили прибегнуть к электроимпульсному лечению. Две попытки купировать тахикардию импульсами напряжением 3,5 и 4,5 кв оказались безуспешными. Стабилизация синусового ритма произошла сразу же после внутривенного введения 5 мл 10% раствора новокаинамида.

Наши наблюдения также согласуются с сообщениями Л. З. Лауцевичус с соавторами, И. Г. Ступялис и А. И. Видупирис, установивших повышение восприимчивости миокарда к медикаментозному лечению в первые дни после электроимпульсной деполяризации.

Специального упоминания требует зарегистрированный нами взаимосодействующий эффект, получаемый от сочетанного использования



ЭКГ больной А. (II стандартное отведение)

а — мерцание предсердий (до применения импульсного разряда); б — момент потери информации при приложении импульса напряжением 4 кв; в — аритмия продолжает сохраняться после повторного разряда напряжением 5 кв и инъекции новокаинамида; г — стабилизация синусового ритма после разряда напряжением 4,5 кв.

противоаритмических средств и импульсного электрического тока. Подтверждением этих данных, соответствующих представлению о «синергизме» во взаимодействии лекарственных средств, служит следующее наблюдение.

Больная А., 44 лет. Клинический диагноз: ревматизм, фаза ремиссии, комбинированный митральный порок сердца с преобладанием стеноза, пароксизм мерцания предсердий, недостаточность кровообращения IIБ степени.

В течение 6 недель лечения в больнице, направленного на ликвидацию тахисистолии и прогрессирующих нарушений гемодинамики, настойчиво проводилась комплексная медикаментозная терапия. Учатившиеся приступы сердечной астмы в любой момент грозили перейти в отек легких, который при тяжелом общем состоянии представлял реальную угрозу для жизни больной. Безуспешность лекарственного противоаритмического лечения побудила прибегнуть к использованию электроимпульсной терапии. Два электроразряда напряжением 4 и 5 кв не дали лечебного эффекта. Через 5 мин. после произведенного разряда напряжением 5 кв внутривенно введен новокаинамид (5 мл 10% раствора). Через 10 мин. после инъекции препарата произведен разряд с напряжением импульсного тока 4,5 кв, после чего на тут же записанной ЭКГ отмечен правильный ритм с частотой сердечных сокращений 120 в минуту (см. рисунок).

Как свидетельствуют последние экспериментальные и клинические данные (А. Л. Сыркин и Л. С. Ульянинский; Б. М. Цукерман), отсутствие лечебного эффекта, наблюдаемое иногда при электротерапии, обуславливается наличием стойкого гетеротопного очага автоматии. По-видимому, в приведенном наблюдении противоаритмическое влияние но-

вокаинмида создало благоприятные условия, на фоне которых был достигнут лечебный успех с применением повторного электроимпульса меньшего напряжения (4,5 кв).

Для обоснованного решения вопроса о целесообразности предварительного антикоагулянтного лечения накопленный в настоящее время опыт пока недостаточен. У наших больных эмболии отсутствовали, несмотря на то, что подготовка антикоагулянтами перед электрореверсией, как правило, не производилась. В. С. Маят с соавторами при дефибрилляции хронического мерцания предсердий ни в одном случае не наблюдали тромбоземболических осложнений, хотя в анамнезе у ряда больных имелись периферические эмболии, а при оперативном вмешательстве выявлялись тромбы в камерах сердца. Killip, а также Pantrige и Halmos не обнаружили различий в частоте тромбоземболических осложнений как у получавших антикоагулянтное лечение, так и у тех, кому противосвертывающие средства не назначались.

Восстановление синусового ритма у всех больных оказывало благотворное влияние на кровообращение. Признаки сердечной недостаточности подверглись довольно быстрой инволюции еще до назначения кардиотонических и диуретических средств. На протяжении уже первых суток наблюдалось уменьшение цианоза, одышки и размеров печени.

Электроимпульсный метод значительно расширяет возможности терапии фармакорезистентных нарушений сердечного ритма и позволяет в сочетании с противоритмическими средствами добиваться хороших результатов у большинства больных.

ЛИТЕРАТУРА

- Вишневский А. А., Цукерман Б. М. Клин. мед., 1965, № 7, с. 5. — Гурвич Н. Л. Фибрилляция и дефибрилляция сердца. М., 1957. — Гурвич Н. Л. В кн.: Актуальные вопросы реаниматологии и гипотермии. М., 1964, с. 139. — Гурвич Н. Л. В кн.: Основы реаниматологии. М., 1966, с. 62. — Зильберман Д. Б., Тайх Я. И. и др. Гипертоническая болезнь, атеросклероз и коронарная недостаточность. Киев, 1966, с. 36. — Лауцевичус Л. З., Ступялис И. Г., Видугирис А. И. Тезисы докл. 3-го республиканского съезда терапевтов БССР. Минск, 1965, с. 89. — Ляшенко М. М., Кохманюк Ю. С., Душанин С. А. Тезисы докл. и рефератов Областной научно-практической конференции врачей-хирургов и ортопедов-травматологов. Харьков, 1966, с. 132. — Неговский В. А., Гурвич Н. Л. Мед. газета, 1966, от 14/VI, № 48. — Неговский В. А., Гурвич Н. Л., Семенов В. Н. и др. В кн.: Новое в кардиохирургии. М., 1966, с. 105. — Недоступ А. В., Сыркин А. Д., Маевская И. В. Тер. арх., 1966, в. 6, с. 67. — Поморцева Л. В., Бусленко Н. С., Фитилева Л. М. В кн.: Фибрилляция и дефибрилляция сердца. М., 1966, с. 101. — Табак В. Я. Кардиология, 1965, № 6, с. 55. — Ступялис И. Г., Видугирис А. И. Тезисы докл. 9-й научной сессии Ин-та сердечно-сосудистой хирургии АМН СССР. М., 1965, с. 43. — Сыркин А. Л., Ульянинский Л. С. В кн.: Физиология и патология сердечно-сосудистой системы. М., 1965, с. 27. — Цукерман Б. М., Гурвич Н. Л. Экспер. хир., 1956, № 3, с. 38. — Цукерман Б. М. В кн.: Физиология и патология сердечно-сосудистой системы. М., 1965, с. 33. — Killip T., J. A. M. A., 1963, v. 186, p. 1. — Pantrige J. E., Halmos P. V., Brit. Heart J., 1965, v. 27, p. 128.

Поступила 20/X 1966 г.

ELECTROIMPULSE TREATMENT OF PAROXYSMAL ARRHYTHMIA IN THE PRACTICE OF THE FIRST AID

Yu. S. Kokhmanyuk and B. M. Datsenko

Summary

The paper presents the favorable results of electrotherapy of pharmacorefractory forms of paroxysmal tachycardia in 27 patients utilizing N. L. Gurevich's system of defibrillator ИД—1ВЭМ. In patients with impaired consciousness anesthesia is not an obviously necessary preparation measure.

The severity of organic changes in the myocardium, in particular, repeated cardiac infarctions, reduce the effectiveness of electroimpulse depolarization, irrespective of the immediate results, depolarization is favorable for the subsequent medicinal therapy. In fatal tachy-arrhythmia the electroimpulse treatment is a matter of choice.