

ей гистоглобином, а также препаратами, снижающими чувствительность миокарда к адренергическим воздействиям.

3. Установлено ухудшение состояния таких больных при лечении кортикостероидами.

4. Предлагается патогенетический механизм, связывающий заболевание с адаптационной (гемодинамической и иммунологической) гиперфункцией.

ЛИТЕРАТУРА

- Боголепов Н. К. В кн.: Неврозы и соматические расстройства. М., 1966, с. 99. — Нахапетов Б. А. Врач. дело, 1966, № 6, с. 39. — Никитин В. П. Клин. мед., 1962, № 1, с. 19. — Eich R. N. et al. Circulation, 1966, v. 34, p. 299. — Готтзе-ген. В кн.: Недостаточность сердца и аритмии. М., 1966, с. 170. — Iugle D. E., Acta endocr. (Kbh), 1954, v. 17, p. 172. — Schneider K. W., Arztl. Forsch., 1966, Bd 20, S. 420. — 8. Eich R. N., et al. Circulation, 1966, v. 34, p. 299.

ON THE SYMPATHO-IMMUNOLOGICAL FORM OF FUNCTIONAL DISEASES OF THE HEART

S. B. Khanina

Summary

The paper depicts the results of clinical investigations in 80 patients suffering from functional cardiopathia against the background of focal infections. The major feature of this affection is the ineffectiveness of disinfection of the foci and antiphlogistic therapy. The article enumerates the most essential clinical and clinico-physiological signs of the disease and describes the results of a comparative study of different modes of therapy. On the basis of clinico-physiological data, as well as the comparative efficacy of different methods of treatment, the author sets forth the pathogenetic mechanism of the affection which is related to the adaptation disorder, manifested by sympathoimmunological hyperfunction.

УДК 616.12-008.313-092.9-06:616.126.42-002.77-085.844

ЭЛЕКТРОИМПУЛЬСНАЯ ТЕРАПИЯ МЕРЦАТЕЛЬНОЙ АРИТМИИ У БОЛЬНЫХ РЕВМАТИЧЕСКИМИ МИТРАЛЬНЫМИ ПОРОКАМИ СЕРДЦА

*В. С. Маят, Ю. А. Нестеренко, В. В. Соловьев,
В. А. Кузнецова, Е. И. Жаров, Р. О. Аршакуни, Ю. И. Акимов*

Кафедра госпитальной хирургии (зав. — проф. В. С. Маят) и кафедра госпитальной терапии II Московского медицинского института им. Н. И. Пирогова и группа акад. АМН СССР П. Е. Лукомского

Поступила 18/II 1969 г.

Мерцательная аритмия является одним из наиболее частых нарушений сердечного ритма. Она возникает у 21,4—35,9% больных ревматическими митральными пороками сердца и в 13—34% случаев после хирургического лечения порока (Р. Н. Лебедева; С. В. Шестаков; Б. В. Пономарев; Г. М. Соловьев с соавторами; В. П. Радушкевич, 1966; Selzer с соавторами, 1965, и др.). Мерцательная аритмия усиливает вызванные пороком нарушения гемодинамики (П. А. Шнипас; В. П. Радушкевич с соавторами, 1966а, б; Ю. С. Петросян; А. А. Горбаченков с соавторами; А. А. Кедров; В. В. Соловьев с соавторами; Kahn с соавторами; Reale; McIntosh и Morris, и др.). Следовательно, восстановление синусового ритма имеет важное практическое значение.

Лечение хронической формы мерцательной аритмии хинидином и новокаиномидом малоэффективно; кроме того, эти препараты обладают выраженной токсичностью и у 42—45% больных приводят к развитию тяжелых осложнений, а в 3—4% случаев даже могут явиться причиной

смерти (В. Ф. Радзивил; С. В. Шестаков с соавторами, 1963; З. В. Горбунова с соавторами; Н. А. Иваненко; Jount с соавторами, Bedard; Friedberg и Sjoestroem; Maurice с соавторами, 1956а, б; Thomson). Мерцательная аритмия в наименьшей степени по сравнению с другими видами нарушений ритма (пароксизмальная тахикардия, экстрасистолия и др.) поддается лечению и новыми противоритмическими средствами — индералом, гилуритмалом (В. Л. Дощичин с соавторами; В. Л. Дощичин; Л. А. Мясников с соавторами). В последние годы в Советском Союзе и за рубежом широкое распространение получил электроимпульсный метод терапии мерцательной аритмии (А. А. Вишневский с соавторами; В. П. Радужкевич с соавторами, 1964; В. П. Радужкевич, 1968; А. Лукашевичуте, 1964; В. Г. Попов с соавторами; С. В. Шестаков с соавторами, 1968; Lown; Hurst с соавторами; Mathivat с соавторами; Jouve с соавторами, и др.).

Электроимпульсная терапия в сочетании с комплексным медикаментозным лечением применялась у больных ревматическим пороком сердца как до, так и после хирургической коррекции порока. Методика электрической дефибрилляции не отличалась от общепринятой. Был использован отечественный аппарат типа ИД-1-ВЭИ без синхронизатора.

До операции лечение проведено 100 больным в возрасте от 19 до 53 лет. Длительность существования у них мерцательной аритмии колебалась от нескольких дней до 5 лет и более. Из табл. 1 видно, что у большинства больных был чистый или преобладающий митральный стеноз с недостаточностью кровообращения IIБ стадии.

Таблица 1

Распределение больных, подвергнутых дефибрилляции до операции, по группам порока (классификация митрального порока Петровского) и стадиям недостаточности кровообращения (классификация Стражеско и Василенко)

Группа порока	Всего больных	Стадия недостаточности кровообращения	
		IIА	IIБ
1	33	10	23
2	25	6	19
3	21	3	18
4	18	4	14
5	3	—	3
Всего	100	23	77

Таблица 2

Распределение больных, подвергнутых дефибрилляции после операции, по группам митрального порока (классификация Петровского) и стадиям недостаточности кровообращения (классификация Стражеско и Василенко)

Группа порока до операции	Всего больных	Стадия недостаточности кровообращения после операции к моменту дефибрилляции		
		I	IIА	IIБ
1	42	8	16	18
2	30	1	12	17
3	27	2	10	15
4	9	0	1	8
Всего	108	11	39	58

Синусовый ритм восстановился у 82 из 100 больных. У 18 человек электроимпульсная терапия оказалась неэффективной — это были больные со значительной длительностью заболевания (порок — в среднем 12,3 года, мерцательная аритмия — 5,5 года). Кроме того, у них отмечались более тяжелые явления недостаточности кровообращения (у 15 больных IIБ стадии) в сочетании с выраженной кардиомегалией, чем у тех, у которых удалось восстановить синусовый ритм. Ввиду тяжелого состояния 4 из этих больных операция не производилась. У 11 из оперированных больных данной группы были обнаружены грубые фиброзные изменения створок митрального клапана, отложение кальция, подклапанный стеноз; значительная регургитация, тромбоз левого предсердия. У больных с восстановленным синусовым ритмом он сохранялся в течение различных сроков.

Из 35 больных с рецидивом мерцательной аритмии, возникшим до операции, у 26 восстановленный синусовый ритм сохранялся от нескольких часов до 10 суток, а у остальных 9 — от 14 до 45 суток. По клинической характеристике эта группа была близка к больным с устойчивой к электроимпульсной терапии мерцательной аритмией. Средняя длительность порока у них равнялась 12 годам, мерцательной аритмии — 20,5 месяца. У 10 человек была группа 3 и 4 митрального порока, у 25 отмечались выраженные явления недостаточности кровообращения (IIБ стадия), у 16 — значительная кардиомегалия.

О выраженной недостаточности сердца свидетельствовали также данные, полученные при зондировании правых отделов сердца у 18 больных этой группы. У 7 из них диастолическое давление в правом желудочке равнялось нулю и у 11 было положительным — от +2 до +10 мм, в среднем $+5,4 \pm 0,34$ мм (в покое), что говорило о значительной недостаточности миокарда правого желудочка.

Уменьшение явлений недостаточности кровообращения (увеличение диуреза, уменьшение одышки, цианоза, отеков, сокращение размеров печени) обычно отмечалось через 3—4 недели стойкого сохранения синусового ритма на фоне продолжавшейся медикаментозной терапии. Так, у 5 больных длительное лечение в условиях стационара сердечными и мочегонными средствами до восстановления синусового ритма было неэффективным. Возможность проведения им хирургического лечения вызвала большие сомнения. Однако выраженное улучшение состояния после восстановления синусового ритма позволило осуществить им комиссуротомию и аннулопластику.

Причиной рецидива мерцательной аритмии во время операции и в послеоперационном периоде (до 30 дней после операции) у 38 больных¹, вероятно, следует считать тяжелую травму и гипоксию миокарда. Определенную роль, по-видимому, играют гуморальные сдвиги и нарушения электролитного обмена, развивающиеся после операции (В. А. Ковалев и В. Б. Лысенко; С. А. Пацкина; Ж. Х. Васильев; Е. П. Степанян с соавторами; А. А. Шалимов с соавторами). У 10 больных рецидив мерцательной аритмии возник на фоне различных послеоперационных осложнений (пневмония, плеврит, перикардит, послеоперационное кровотечение, выраженный метеоризм кишечника).

Стойкое сохранение восстановленного до операции синусового ритма отмечалось после митральной комиссуротомии (от 6 до 24 месяцев) у больных с чистым или преобладающим стенозом левого венозного отверстия (все 9 больных), небольшой длительностью порока (в среднем 8,8 года) и мерцательной аритмии (в среднем 7,6 месяца), относительно небольшим увеличением сердца, в частности левого предсердия. Недостаточность кровообращения IIА стадии была у 7 человек, IIБ — у 2. Следует сказать, что этим больным не проводилась специфическая терапия для поддержания восстановленного синусового ритма.

Электроимпульсная терапия в послеоперационном периоде была проведена 108 больным. Распределение их по группам митрального порока и стадиям недостаточности кровообращения показано в табл. 2.

Наилучшим сроком для восстановления синусового ритма в ближайшем послеоперационном периоде мы считаем 3—4-ю неделю со дня операции. К этому времени обычно заметно улучшается состояние больного, достигается известная компенсация кровообращения, ликвидируются послеоперационные осложнения.

В табл. 3 отражены непосредственные и отдаленные результаты лечения при проведении электроимпульсной терапии после коррекции порока.

¹ Из этой группы 4 больных умерли во время операции и в ближайшие дни после нее.

При лечении хронической мерцательной аритмии после коррекции порока синусовый ритм восстанавливался в несколько большем проценте случаев, чем при лечении ее до операции (соответственно 90,5 и 82%). Однако количество ранних рецидивов (в первые 30 суток) в обеих группах больных было практически одинаковым. Непосредственные и отдаленные результаты электроимпульсной терапии были наилучшими при мерцательной аритмии, возникшей после операции.

Определенное влияние на результаты электроимпульсной терапии оказывали характер порока и эффективность его коррекции. Эффективность электроимпульсной терапии была ниже при регургитации II—III степени, особенно в сочетании с умеренно выраженным стенозом левого венозного отверстия (группа 3 митрального порока сердца по классификации Петровского).

Длительная мерцательная аритмия, особенно тахисистолическая форма ее, усугубляет гипоксию миокарда и нарушения обмена в миокарде, усиливает изнашивание его и развитие кардиосклероза. Это отрицательно влияет на эффективность электроимпульсного лечения, поэтому надо стремиться к возможно более раннему восстановлению синусового ритма.

После восстановления синусового ритма у большинства наблюдавшихся наступало значительное субъективное и объективное улучшение. Больных переставало беспокоить постоянное сердцебиение, уменьшалась одышка, повышалась толерантность к физическим нагрузкам. Часть из них возвращалась к профессиональной деятельности, некоторые даже совмещали работу с учебой.

Из данных ЭКГ, зарегистрированных после восстановления синусового ритма, наибольший интерес представляет предсердный комплекс. При анализе ЭКГ 78 больных с восстановленным синусовым ритмом во всех случаях выявлялись изменения формы зубца *P* (деформация, зазубренность, двухфазность). У 61 больного продолжительность его колебалась от 0,12 до 0,18 сек. Малая амплитуда зубца *P* отмечалась у 10 больных. Продолжительность интервала *P—Q* колебалась от 0,1 до 0,3 сек., причем у 21 больного составляла 0,21—0,32 сек. Таким образом, почти у каждого третьего больного была частичная атриовентрикулярная блокада. При митральном же стенозе без признаков активного ревматического процесса и нарушений ритма длительность интервала *P—Q*, равная 0,21 сек. и более, встречается лишь у 8,3—12,6% (Б. М. Коган; В. В. Соловьев).

Какой-либо зависимости между активностью ревматического процесса, выявленной по клиническим и лабораторным данным, а также установленной при гистологическом исследовании резецированной во время операции части ушка левого предсердия, и длительностью интервала *P—Q* мы не отметили. Это указывает на то, что частичная атриовентрикулярная блокада у наблюдавшихся нами больных была обусловлена

Таблица 3
Результаты электроимпульсной терапии, проведенной после коррекции митрального порока

Вид мерцательной аритмии	Всего больных	Мерцательная аритмия не устранена	Синусовый ритм восстановлен	Рецидив мерцательной аритмии в срок		Синусовый ритм восстановился от 4 до 24 месяцев
				от нескольких часов до 1 месяца	от 1 до 3 месяцев	
				число больных		
Хроническая	85	8	77	33	17	27
Послеоперационная	23	—	23	3	5	15
Всего...	108	8	100	36	22	42

необратимыми органическими изменениями миокарда предсердия. Данное обстоятельство, вероятно, также является одной из причин рецидивов мерцательной аритмии.

У 30 больных исследовали центральную гемодинамику до и после восстановления синусового ритма с помощью альбумина человеческой сыворотки, меченного I^{131} (24 больных), и радиоактивного газа криптона — Kr^{85} (6 больных). Радиокардиограммы записывали по общепринятой методике на двухканальном радиографе «Дуовиграф».

Таблица 4

Сердечный выброс у больных митральным пороком до и после восстановления синусового ритма сердца

Показатель гемодинамики	Статистический показатель	Норма	Больные митральным пороком	
			мерцательная аритмия	синусовый ритм
Сердечный индекс (в л/мин/м ²)	$M \pm m$	$3,71 \pm 0,05$	$1,82 \pm 0,04$	$2,56 \pm 0,06$
	Пределы колебаний	2,4—5,5	1,24—2,82	1,47—3,9
Ударный индекс (в мл/м ²)	$M \pm m$	$52,0 \pm 0,49$	$23,5 \pm 0,69$	$31,8 \pm 0,76$
	Пределы колебаний	35,4—76,5	15,3—44,1	16,0—54,1

Сердечный индекс при мерцательной аритмии был очень низким. После восстановления синусового ритма он увеличился (табл. 4) в среднем более чем на 0,7 л/мин/м² ($P < 0,05$).

Ударный индекс при мерцательной аритмии также был значительно снижен (см. табл. 4). После восстановления синусового ритма было отмечено статистически достоверное повышение его ($P < 0,05$).

Полученные нами данные показывают, что восстановление ритма ведет к увеличению минутного объема (в среднем) на 40,6%, систоличе-

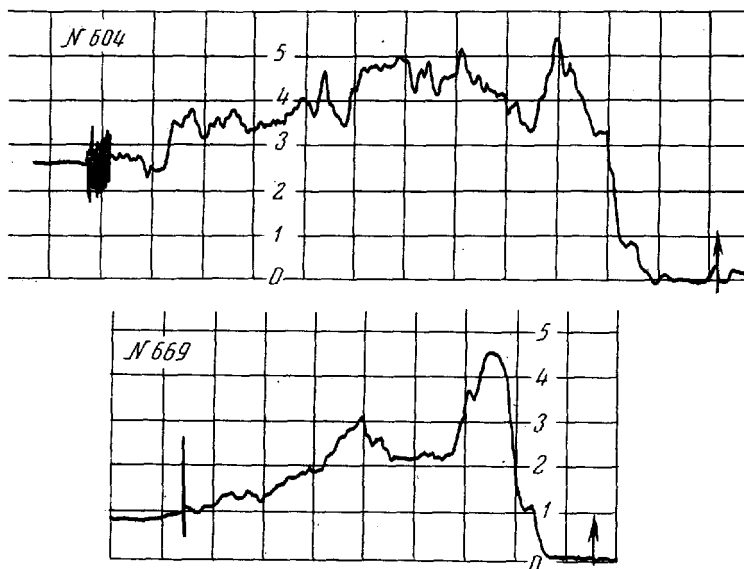


Рис. 1. Радиокардиограмма больной Н., 27 лет, с ревматическим митральным пороком сердца, состоянием после митральной комиссуротомии, недостаточностью кровообращения IIА стадии.

№ 604 — во время мерцательной аритмии; № 669 — после восстановления синусового ритма.

ского на 35,3% исходных величин, т. е. кровообращение значительно улучшается.

При оценке радиокардиограмм учитывали не только количественные показатели центральной гемодинамики, но и форму кривых (рис. 1). На радиокардиограмме обращали на себя внимание сглаженность пика и пологий спуск нисходящей части кривой левых камер сердца, что, по-видимому, связано с задержкой изотопа в полостях сердца. После восстановления синусового ритма радиокардиограмма принимала более четкий вид, хорошо дифференцировались пики радиоактивности крови правых и левых камер сердца, увеличивалась крутизна нисходящей части кривой левого желудочка.

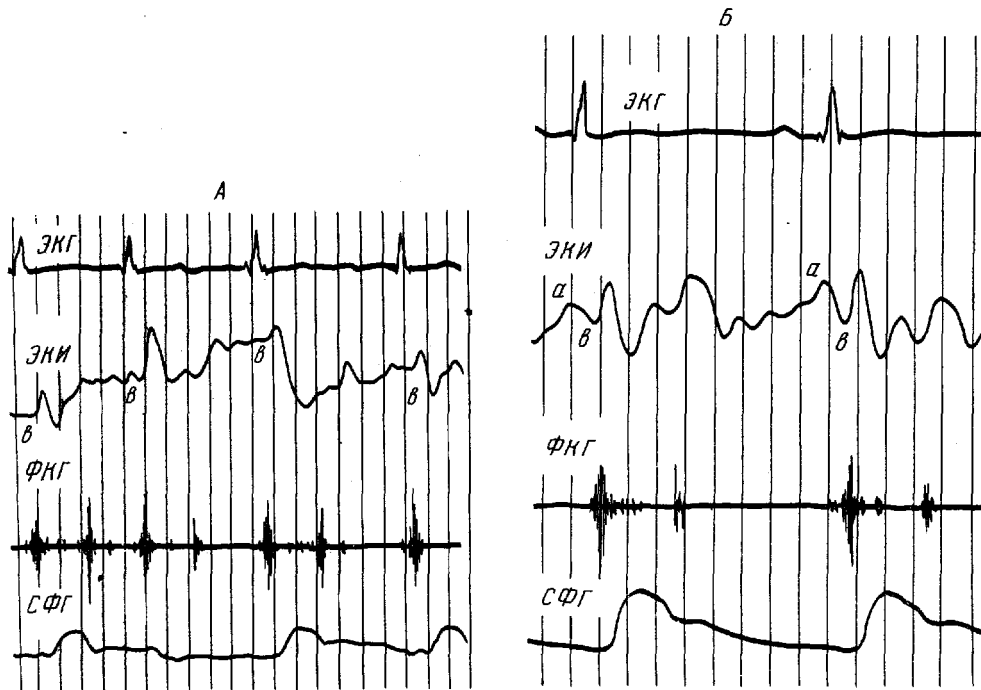


Рис. 2. ЭКГ во II отведении, ЭКИ левого предсердия, ФКГ с V точки в аускультативном диапазоне и сфигмограмма (СФГ) правой лучевой артерии больного К., 32 лет, с ревматическим митральным пороком сердца, состоянием после митральной комиссуротомии, недостаточностью кровообращения IIА стадии.

А — во время мерцательной аритмии; Б — после восстановления синусового ритма.

Изучение электрокимограмм (ЭКИ) у 21 больного до и после нормализации ритма показало, что наряду с восстановлением функции синусового узла как водителя ритма и подавлением патологической импульсации восстанавливается активное механическое сокращение предсердий (рис. 2). Однако ЭКИ левого предсердия у исследованных нами больных отличались от таковых у больных без нарушения ритма меньшей амплитудой пресистолической волны и нередко ее волнистостью, что указывает на наличие выраженных изменений в миокарде левого предсердия. Продолжительность систолы левого и правого предсердия у больных с восстановленным синусовым ритмом была одинаковой и составляла 0,12 сек. Анализ ЭКИ позволил косвенно судить об изменениях давления в легочной артерии. Один из признаков гипертонии малого круга кровообращения — систолическое плато на ЭКИ левого предсердия — в наших наблюдениях после восстановления синусового ритма выявлялся почти в 2 раза реже, чем при мерцательной аритмии. Он был

зарегистрирован при мерцательной аритмии у 12, после нормализации ритма у 7 из 21 больного.

Лечение мерцательной аритмии преследует две задачи: 1) восстановление синусового ритма, 2) удержание его. Электрическая дефибрилляция позволяет относительно успешно решить первую задачу. Но непосредственный ободряющий результат омрачается частыми и быстрыми рецидивами мерцательной аритмии. Повторные курсы электроимпульсной терапии, проведенные у 17 больных с ранними рецидивами, как правило, не давали значительного удлинения ремиссии. Объяснение этому, видимо, надо искать в органических поражениях и в функциональной недостаточности миокарда предсердий. Мы пришли к заключению, что повторные курсы электроимпульсной терапии при ранних рецидивах нецелесообразны.

Многие авторы для стабилизации синусового ритма используют хинидин. При изучении литературы по этому вопросу мы не нашли четких подтверждений целесообразности подобной терапии (Killip; Miller; Pantgige и Halmos; Korsgren с соавторами; Selzer с соавторами, 1966; Gotsman с соавторами). Кроме того, как уже говорилось выше, поддерживающая терапия хинидином грозит возникновением серьезных осложнений (А. Лукашевичуте, 1966; И. Г. Ступелис и А. И. Видугирис; Brown с соавторами; Rothfeld с соавторами; Latour с соавторами; Faivre, и др.). Именно поэтому Ogan и Davies отказались от нее и назначают всем больным с восстановленным ритмом лишь препараты наперстянки.

Мы не пользовались для сохранения восстановленного синусового ритма хинидином или другими специальными противоритмическими средствами. При восстановлении синусового ритма больным обычно назначали наперстянку, АТФ, витамины группы В, аскорбиновую кислоту, уксуснокислый или хлористый калий в виде 10% раствора внутрь. Все больные получали диету с ограничением жидкости и поваренной соли.

Больным, выписавшимся из клиники с восстановленным синусовым

ритмом, назначали поддерживающие дозы наперстянки, рекомендовали раз в 3—4 месяца проводить курс лечения АТФ, комплексом витаминов группы В и препаратами калия. Предписывали находиться под наблюдением участкового врача. Помимо медикаментозной терапии, назначали диету с ограничением жидкости и поваренной соли, рекомендовали избегать эмоциональных и физических перегрузок, недосыпания. Представляет определенный интерес сравнить результаты, полученные нами и авторами, применявшими хинидин. Так, в 1966 г. А. Лукашевичуте сообщила об отдаленных результатах электроимпульсной терапии мерцательной аритмии у 79 больных ревматическим митральным пороком сердца после

Т а б л и ц а 5

Сравнение результатов электроимпульсной терапии у больных ревматическими пороками сердца, полученных нами и А. Лукашевичуте (1966)

Результат	Срок после электроимпульсной терапии (в месяцах)	Данные А. Лукашевичуте		Наши данные	
		количество больных			
		абс.	%	абс.	%
Рецидив мерцательной аритмии	Менее 1	27	34,2	36	36
	1—3	19	24,1	22	22
	4—12	11	13,9	12	12
	13—17 (18) ¹	2	2,5	5	5
Синусовый ритм сохраняется	6—9	—	—	4	4
	10—17 (24) ¹	20	25,3	21	21
Всего . . .		89	100	100	100

¹ Длительность наших наблюдений.

хирургической коррекции его. В табл. 5 мы сравнили результаты, полученные нами и А. Лукашевичу. Эти результаты, в том числе отдаленные, близки между собой. Так как А. Лукашевичу в первые 3 месяца после восстановления синусового ритма проводила поддерживающее лечение хинидином в дозе 0,6 г в сутки, следовало бы ожидать расхождения в показателях, особенно в этот период. Однако при сравнении полученных данных выявлены лишь незначительные колебания — в пределах $\pm 2\%$. Это позволило нам прийти к заключению, что поддерживающее лечение хинидином неэффективно в отношении стабилизации восстановленного ритма и при том грозит развитием тяжелых осложнений (6 наблюдений внезапной смерти у А. Лукашевичу, 1966).

Таким образом, анализ отдаленных результатов лечения показал, что без специфической поддерживающей терапии хинидином или другими противоаритмическими средствами в течение 6 месяцев — 2 лет синусовый ритм сохранился у 25% больных, страдавших ранее хронической мерцательной аритмией. Следует отметить, что причиной позднего рецидива, как правило, являлись чрезмерная физическая нагрузка или эмоциональное перенапряжение.

В настоящее время общепризнано, что электрическая дефибрилляция является простой и достаточно безопасной процедурой. Однако при ней возникает ряд осложнений.

Так, отек легких мы наблюдали у 2 больных при восстановлении синусового ритма до операции. Причиной его могло быть наряду с повышением сердечного выброса и неадекватностью оттока крови из малого круга через оставшееся суженным митральное отверстие специфическое воздействие тока на миокард, сосуды легкого и обширное рецепторное поле в области дуги аорты и средостения.

Определенный интерес представляет вопрос о возможности развития эмболий после электроимпульсной терапии. По сведениям литературы, при лечении 2470 больных (данные 24 авторов) во время электрической дефибрилляции и в первые 10 суток после нее эмболии возникли у 25 больных (около 1%). Мы не отметили ни одного случая эмболий после применения электроимпульсной терапии, хотя у 45 больных во время операции были обнаружены тромбы ушка и полости левого предсердия.

У одного больного через 2 часа после восстановления синусового ритма развился гипертермический синдром, который был купирован внутримышечными инъекциями раствора амидопирина.

Вследствие некоторого специфического повреждающего действия тока на миокард тотчас после импульса может развиваться трепетание или фибрилляция желудочков. Подобное осложнение мы наблюдали у 3 больных. Трепетание желудочков у одного больного быстро было устранено закрытым массажем сердца и внутривенным введением раствора новокаинамида. У 2 больных потребовалось нанесение дополнительного электрического импульса для снятия фибрилляции желудочков. В дальнейшем состояние этих больных было вполне удовлетворительным и не отличалось от состояния остальных пациентов.

Выводы

1. Электроимпульсная терапия является эффективным методом лечения мерцательной аритмии у больных ревматическим митральным пороком сердца.
2. Наилучшие непосредственные и отдаленные результаты лечения получены у больных со стенозом левого венозного отверстия, длительностью мерцательной аритмии менее года, с брадиаритмической и крупноволновой формами ее.

3. Восстановление синусового ритма приводит к положительным сдвигам в гемодинамике, к улучшению состояния больных. Это позволяет при проведении электроимпульсной терапии до операции лучше подготовить больных с выраженной недостаточностью кровообращения к хирургическому лечению порока, а после коррекции порока получить более благоприятные результаты.

4. У значительной части больных с восстановленным синусовым ритмом наступает рецидив мерцательной аритмии, особенно в течение 1-го месяца после электроимпульсной терапии.

5. Необходимо продолжать исследования по изысканию и применению новых эффективных противоритмических средств, в частности для поддерживающей терапии после восстановления синусового ритма электрическим импульсом.

ЛИТЕРАТУРА

- Васильев Ж. Х. Труды Казанск. мед. ин-та, 1964, т. 14, с. 385. — Вишневский А. А., Цукерман Б. М., Смелевский С. И. Клин. мед., 1959, № 8, с. 26. — Горбаченков А. А., Макельский В. В., Мдинарадзе Ю. С. и др. Кардиология, 1966, № 2, с. 20. — Горбунова З. В., Галкина И. Ф., Николаева Э. А. Труды 2-го Всероссийск. съезда терапевтов. М., 1966, с. 305. — Дошицин В. Л., Жаров Е. И., Аршакуни Р. О. Кардиология, 1967, № 10, с. 59. — Дошицин В. Л. Там же, 1968, № 2, с. 109. — Иваненко Н. А. Врач. дело, 1966, № 8, с. 125. — Ковалев В. А., Лысенко В. Б. Хирургия, 1962, № 12, с. 42. — Коган Б. М. Изменения ЭКГ у больных митральным стенозом до и после митральной комиссуротомии. Дисс. канд. М., 1959. — Лебедева Р. Н. Предоперационная подготовка и послеоперационный период при митральной комиссуротомии. Дисс. канд. М., 1959. — Лукашевич А. В. в кн.: Актуальные вопросы реаниматологии и гипотермии. М., 1964, с. 16. — Лукашевич А. В. в кн.: Новое в кардиохирургии. М., 1966, с. 109. — Мясников Л. А., Красников Ю. А., Николаева Е. Н. и др. Кардиология, 1967, № 10, с. 67. — Пацкина С. А. Клин. мед., 1963, № 7, с. 12. — Петросян Ю. С. Гемодинамика при приобретенных пороках сердца (по данным катетеризации и ангиографии). Дисс. докт. М., 1965. — Пономарев Е. В. Труды Куйбышевск. мед. ин-та, 1962, т. 20, с. 141. — Почов В. Г., Сыркин А. Л., Недоступ А. В. и др. В кн.: Материалы 1-го Всероссийск. съезда кардиологов. Воронеж, 1968, с. 129. — Радзивиц В. Ф. Мерцательная аритмия при ревматических поражениях сердца и ее лечение хинидином. Дисс. канд. Киев, 1961. — Радужкевич В. П., Афанасьев Н. А., Поздняков Г. П. В кн.: Электроника и химия в кардиологии. Воронеж, 1964, в. 1, с. 359. — Они же. Там же, 1965, в. 2, с. 23. — Радужкевич В. П., Поздняков Г. П., Афанасьев И. А. В кн.: Новое в кардиохирургии. М., 1966, с. 115. — Радужкевич В. П., Афанасьев Н. А., Поздняков Г. П. Хирургия, 1966, № 4, с. 32. — Радужкевич В. П. Электроимпульсная терапия мерцательной аритмии. Воронеж, 1966. — Радужкевич В. П. В кн.: Материалы 1-го Всероссийск. съезда кардиологов. Воронеж, 1968, с. 115. — Соловьев В. В. В кн.: Некоторые современные графические методы исследования сердечно-сосудистой системы. М., 1962, с. 265. — Соловьев В. В., Жаров Е. И., Аршакуни Р. О. Кардиология, 1968, № 3, с. 13. — Соловьев Г. М., Шабалкин Б. В., Черепнин Л. П. Тер. арх., 1965, в. 12, с. 54. — Степанян Е. П., Геселевич Е. Л., Чернявская М. А. Экспер. хир., 1965, № 2, с. 83. — Ступелис И. Г., Видугирис А. И. В кн.: Новое в кардиохирургии. М., 1966, с. 137. — Шалимов А. А., Аркатов А. А., Беспальчий А. Н. и др. В кн.: Патология и хирургическая коррекция кровообращения и газообмена. Новосибирск, 1965, с. 35. — Шестаков С. В. Мерцательная аритмия (мерцание и трепетание предсердий). М., 1961. — Шестаков С. В., Пономарев Е. В., Мишина К. И. Тер. арх., 1963, в. 11, с. 55. — Шестаков С. В., Миронова Ю. П., Шумасова А. И. В кн.: Материалы 1-го Всероссийск. съезда кардиологов. Воронеж, 1968, с. 116. — Шнипас П. А. Гемодинамика и дыхание при мерцательной аритмии и после ее устранения электроимпульсом. Автореф. дисс. докт. Каунас, 1965. — Bedard O., Am. J. med. Sci., 1954, v. 227, p. 530. — Brown K. W. J., Whitehead E. H., Morrow J. D., Canad. med. Ass. J., 1964, v. 90, p. 103. — Faivre G., Arch. Mal. Coeur, 1966, v. 59, p. 528. — Friedberg R., Sjoestroem B., Acta med. scand., 1956, v. 155, p. 293. — Gotsman M. S., Beck W., Schrire V., S. Afr. med. J., 1966, v. 40, p. 182. — Hurst J. W., Paulk E. A., Proctor H. D. et al. Am. J. Med., 1964, v. 37, p. 728. — Jount E. H., Rosenblum M., Mc Miller R. L., Arch. Intern. Med., 1962, v. 89, p. 63. — Jouve A., Gerard R., Torresani J. et al. Arch. Mal. Coeur, 1966, v. 59, p. 515. — Kahn D. B., Wilson W. S., Weber W. et al. J. thorac. cardiovasc. Surg., 1964, v. 48, p. 898. — Killip T., J. A. M. A., 1963, v. 186, p. 1. — Korsgren M., Leskinen E., Peterhoff V. et al. Acta med. scand., 1965, v. 177, Suppl. 431. — Latour H., Puech P., Hertault J. et al. Arch. Mal. Coeur, 1966, v. 59, p. 533. —

Lown B., Amarasingham R., Neuman R. J., J. A. M. A., 1962, v. 182, p. 548. — Mathivat A., Glement D., Rosenthal D., Presse méd., 1964, v. 72, p. 1901. — Maurice P., Acar J., Rullière R. et al. Arch. Mal. Coeur, 1956, v. 49, p. 615. — Maurice P., Rullière R., Acar J. et al. Bull. méd. (Paris), 1956, v. 19, p. 607. — McIntosh H. D., Morris J. J., Progr. cardiovasc. Dis., 1966, v. 8, p. 330. — Miller H. S., J. A. M. A., 1964, v. 189, p. 549. — Oram S., Davies J. P. H., Lancet, 1964, v. 1, p. 1294. — Pantridge J. E., Halmos P. B., Brit. Heart J., 1965, v. 27, p. 128. — Reale A., Circulation, 1965, v. 32, p. 214. — Rothfeld E. L., Zucker J. R., Grews A. H. et al. Am. Heart J., 1965, v. 69, p. 807. — Selzer A., Kelly J. J., Gerbode F. et al. Ann. intern. Med., 1965, v. 62, p. 1213. — Selzer A., Kelly J. J., Johnson R. B. et al. Progr. cardiovasc. Dis., 1966, v. 9, p. 90. — Thomson G. W., Circulation, 1956, v. 14, p. 157.

CARDIOVERSION OF AURICULAR FIBRILLATION IN PATIENTS SUFFERING FROM RHEUMATIC MITRAL DISEASE

V. S. Mayat, Yu. A. Nesterenko, V. V. Soloviev, V. A. Kuznetsova, E. I. Zharov, R. O. Arshakuni, Yu. I. Akimov

Summary

The article analyzes the results of cardioversion in patients suffering from rheumatic mitral disease. Preoperative treatment was carried out in 100 patients, of this number in 82 cases the sinus rhythm was restored. Postoperative treatment was carried out in 108 patients, of whom 85 had a chronic form and 23 postoperative auricular fibrillation—the sinus rhythm was restored in 100 cases. The immediate and remote results of treatment depended on the character of the disease, effectiveness of its correction, duration and form of cardiac fibrillation. Approximately 25 per cent of patients retained the sinus rhythm for a prolonged time (from 6 to 24 months) without specific maintenance antiarrhythmic therapy. After restoration of the sinus rhythm the cardiac output increased on the average by 40.6 per cent, the stroke volume by 35.3 per cent, the state of patients improved. The authors did not observe a single case of embolism during and after cardioversion. In 2 patients restoration of the sinus rhythm before correction resulted in the development of pulmonary edema, in one patient there was seen the hypertensive syndrome. The injurious effect of current on the myocardium led to the development of transitory trepitation and ventricular fibrillation in 3 patients which were rapidly eliminated.

УДК 616.12-008.318-085.844

ЭФФЕКТИВНОСТЬ ЭЛЕКТРОИМПУЛЬСНОЙ ТЕРАПИИ ПРИ ЛЕЧЕНИИ НАРУШЕНИЙ РИТМА С УГРОЖАЮЩИМ ТЕРМИНАЛЬНЫМ СОСТОЯНИЕМ

(По материалам кардиологических бригад скорой помощи)

Д. Б. Зильберман, Я. И. Тайх, В. Г. Каминский, Э. А. Чечик,
И. Я. Каменецкая, А. Д. Яновский, Л. Л. Козлова,
Е. А. Матушенко, В. Л. Кравцов, Л. М. Шлаен

Противоинфарктный центр (зав. — канд. мед. наук Д. Б. Зильберман) Киевской станции скорой медицинской помощи (нач. Н. А. Ленгауэр)

Поступила 20/1 1969 г.

Нарушения ритма сердечной деятельности являются серьезным осложнением многих заболеваний сердца, ухудшающим их течение и прогноз. Нарушения ритма сопровождаются уменьшением минутного объема сердца, усилением ишемии миокарда, снижением компенсаторных возможностей сердечно-сосудистой системы. Они могут быть основным и ведущим симптомом инфаркта миокарда, часто маскируя его электрокардиографические признаки. Возникновение мерцания предсердий способствует образованию в них тромбов — источника тромбоэмболических осложнений. Ряд нарушений ритма способствует возникновению фибрил-